Zur Frage der „Revitalisierung" denaturierten Kollagens (Tierexperimentelle Untersuchungen)

Karin Pahre

1980

Digitized by the Internet Archive
in 2026

https://archive.org/details/IA41548319_0003

Aus dem
INSTITUT FÜR TIERANATOMIE
Lehrstuhl für Histologie und Embryologie der Tiere
der Tierärztlichen Fakultät der
Ludwig-Maximilians-Universität München

Vorstand: Prof. Dr. P. Walter

Zur Frage der "Revitalisierung" denaturierten Kollagens
(Tierexperimentelle Untersuchungen)

Inaugural - Dissertation
zur Erlangung der tiermedizinischen Doktorwürde der
Tierärztlichen Fakultät der Ludwig-Maximilians-Universität München

von

Karin Pahre

aus

Landshut

München 1980

Gedruckt mit Genehmigung der Tierärztlichen

Fakultät der Universität München

Dekan: Prof. Dr. J. v. Sandersleben

Referent: Prof. Dr. P. Walter

Korreferent: Prof. Dr. J. v. Sandersleben

Tag der Promotion: 25. Juli 1980

UNIV. LEIDEN BIBL.

DISSERTATIONS - UND FOTODRUCK FRANK GmbH
8000 München 2, Gabelsbergerstraße 15, Tel. 2809090

Meiner lieben Familie

Inhaltsverzeichnis

A. Einleitung 1

B. Literatur 2

C. Tierexperimentelle Untersuchungen 23

I. Material und Technik 23

1. Beschreibung der Kollagenpräparationen 23
2. Versuchsanordnung 25
3. Technik der Implantation 27
4. Probenentnahme 29

II. Histologische Ergebnisse 30

D. Diskussion der Ergebnisse 77

a) Unterschiede zwischen den Präparaten mit verschiedener Zeitdauer 78

b) Unterschiede zwischen den subkutan und intramuskulär implantierten Versuchsgruppen 87

c) Unterschiede zwischen den einzelnen Versuchsgruppen 88

E. Zusammenfassung 94

F. Summary 96

G. Literaturverzeichnis 98

A. Einleitung

Zahlreiche Arbeiten aus dem Gebiet der rekonstruktiven und plastischen Chirurgie beschäftigen sich mit der Frage nach geeignetem Prothesenmaterial. Keines der zur Verfügung stehenden Materialien konnte bisher wirklich befriedigen. So ist auch die Frage, ob und in welchem Verwendungsbereich dem Kunststoff oder dem biologischen Material der Vorzug zu geben ist, bis heute nicht entschieden.

Während für den Kunststoff physikalische Eigenschaften und inerter Charakter von vorrangiger Bedeutung sind, ist für das biologische Material darüber hinaus auch die Frage von Bedeutung, ob es vom Empfänger toleriert, akzeptiert oder sogar revitalisiert wird.

Dabei ist "Revitalisierung" eine unglückliche Bezeichnung, da von Wiederbelebung kaum die Rede sein kann.
Unter "Revitalisierung" sollte vielmehr eine Reutilisierung des biologischen Materials durch den Organismus, die mit einer Immigration körpereigener Zellen einhergeht und ohne Strukturverlust des ursprünglichen Prothesenmaterials verläuft, verstanden werden.

Zur Abgrenzung einfacher Wundheilungsvorgänge gegenüber jenen, die durch das Implantat bedingt sein könnten, wurden vorab die wesentlichen Mitteilungen aus dem sehr umfangreichen Gebiet der Wundheilung zusammengestellt. Der textlichen Erläuterung wird eine nach zeitlichem Ablauf geordnete tabellarische Übersicht beigefügt, die ein leichtes Ablesen der für die Wundheilung wichtigen Vorgänge ermöglicht. Nach diesem Literaturteil folgen die tierexperimentellen Untersuchungen, die zur Überprüfung bestimmter Kollagenpräparationen auf Eignung als Prothesenmaterial durchgeführt wurden.

B. Literatur

Umfassende Arbeiten haben bis heute den Ablauf der Wundheilung auf morphologischem, histologischem und biochemischem Gebiet weitgehend geklärt. Die meisten Arbeiten über die Wundheilung beschäftigen sich mit dem Bindegewebe und dem Epithel, da erstens das Bindegewebe in allen Organen an den Reparations- oder Regenerationsprozessen beteiligt ist, und zweitens eine Hautwunde für experimentelle Untersuchungen am leichtesten zugänglich ist.
In der Chirurgie wird bei der Wundheilung zwischen einer Heilung "per primam intentionem" und "per secundam intentionem" unterschieden. Nach der Definition von Lexer (1934) handelt es sich bei der primären Wundheilung um eine Wunde, deren Ränder unmittelbar aneinander liegen bzw. durch Naht vereinigt sind, bei der sekundären um eine Defektwunde. Der Unterschied bei den Heilungsvorgängen liegt vor allem in der verschieden langen Dauer, ein grundsätzlicher Unterschied wird nicht festgestellt. Heute wird der Wundheilungsverlauf bei den meisten Autoren wie z.B. Zollinger (1962), Ross (1968) und Hernandez - Richter und Struck (1974) in drei Phasen eingeteilt, nämlich:

1. Die exsudative oder Entzündungsphase
2. Die proliferative Phase
3. Die reparative oder Reorganisationsphase.

Diese Einteilungen in einzelne Phasen dürfen aber nicht so verstanden werden, daß es sich bei der Wundheilung um mehrere streng voneinander getrennte Abschnitte handelt, sondern die Stadieneinteilung ist künstlich, zum Zweck einer besseren Beschreibung. Alle Autoren sind sich einig, daß die Wundheilung ein ununterbrochener und fortlaufender Prozeß ist, der z.Z. der Verletzung beginnt und ca. 2 Jahre dauert.
Im Folgenden sei der Wundheilungsverlauf aus morphologischer bzw. histologischer Sicht dargestellt.

1. Die exsudative Phase
der Wundheilung beginnt mit der Verletzung und dauert nach Untersuchungen von Hernandez-Richter und Struck (1974) ca. 48 Std. Der Verletzung folgt als Schutzreaktion zunächst eine Vasokonstriktion und -retraktion. Nach einigen Minuten kommt es dann zu einer Vasodilatation der Arteriolen, die eine stärkere Durchblutung zur Folge hat.
Hüller (1975) beschreibt das histologische Bild so: "Der überwiegende Teil der Gefäße zwischen Korium und Hautmuskulatur ist stark dilatiert und mit Erythrozyten und wenigen randständigen Leukozyten gefüllt." Im direkt geschädigten Bereich kommt es aber infolge intravasaler Stase und örtlicher Hämorrhagien zu einer Mangeldurchblutung, deren Folge eine lokale Hypoxie und schließlich Azidose ist, die auch histochemisch nachgewiesen wurde. Diese Hämostase wird nach Beobachtungen von Carpenter, Gates und Williams (1977) durch eine Kontraktion und Retraktion der Blutgefäße, aber auch durch eine Blutplättchenaggregation erreicht. Innerhalb von Sekunden heften sich die Thrombozyten an das subendotheliale Kollagen. Das ausgetretene Blut kommt mit dem Gewebe in Berührung und die Blutgerinnung erfolgt. Die am Ort der Gefäßverletzung entstehenden Gerinnsel verschließen die Blutgefäße als sogenannter "blood-clot". Die Wundspalte selbst wird mit einem Schorf verschlossen. Wie Hadfield (1963b) in seiner histologischen Arbeit beobachtet, besteht dieser Schorf zu großen Teilen aus Kollagenfasern, die beträchtlich anschwellen und hyalinisieren. Nach Angaben von Ordman und Gillman (1966) besteht der Schorf aus Fragmenten von totem Epithel, elastischen Fasern und veränderten kollagenen Fasern, sowie getrocknetem Blut. Winter (1964) und Argyris (1976) stellen im Schorf eine starke Ansammlung von polymorphkernigen Leukozyten fest, die in einem breiten dichten Saum unterhalb des Wundschorfes liegen. Winter (1964) glaubt, daß die Schorfbildung unter Einbeziehung eines Teils des dermalen Gewebes - abhängig vom Grad seiner Austrocknung - ein allgemeines Phänomen für un-

bedeckte Hautwunden ist. Der Schorf wird erst abgestoßen, wenn sich die neugebildete Epidermis geschlossen hat, das ist nach Angaben von Argyris (1976) bereits am dritten Tag möglich.
Durch die Gewebsazidose kommt es innerhalb von 2 - 4 Std. nach der Wundsetzung, wie J. Lindner (1962) berichtet, zur "Grundsubstanzentmischung". Die Verbindung zwischen den Proteoglykanen und den nichtfaserigen Grundsubstanzeiweißen wird bei der akuten entzündlichen Reaktion gelöst, die Polysaccharid- und Proteinmoleküle zerfallen. Die Einzelphasen der Grundsubstanzveränderungen können heute, wie J. Lindner (1962) schreibt, mit histochemisch-histologischen Verfahren nachgewiesen werden und zwar ist primär perivaskulär eine Aufquellung und Auflösung der Gefäßbasalmembranen festzustellen. Die Grundsubstanz verliert dadurch auch ihre Ionen- und Wasserbindungsfähigkeit und es entsteht ein Ödem. Hüller (1975) und andere Autoren beobachten am 1. und 2. Tag eine Ödemschicht, "die sich vom Wundspalt aus einmal keilförmig unter das Epithel schiebt und zum anderen im Bereich der Subcutis weit in die Peripherie reicht".
Als unmittelbare Folge der Grundsubstanzentmischung kommt es auch zu Veränderungen an den Kollagenfasern, wie J. Lindner (1962) an Hand von polarisationsoptischen Bildern zeigen kann. Die Kollagenfasern quellen, kontrahieren sich und werden schließlich aufgelöst.
Nun strömen aus dem umgebenden Gewebe noch Zellflüssigkeit und Blutplasma ein, die zusammen mit polymorphkernigen Leukozyten, Erythrozyten und Histiozyten ein Exsudat bilden. Hüller (1975) schreibt: "Im Wundspalt sind die Bindegewebszüge auseinander gedrängt und serös infiltriert." Zusätzlich erfolgt eine Degranulierung von Mastzellen, die auch histologisch nachweisbar ist. Durch diese Freisetzung von Histamin, Heparin und Serotonin wird die Kapillarpermeabilität deutlich erhöht.

Im Exsudat überwiegen zunächst die neutrophilen Granulozyten, die nach J. Lindner (1972) kurze Zeit nach der Wundsetzung im Wundgebiet anzutreffen sind. Zusammen mit den Histiozyten phagozytieren sie zugrundegegangene Zellen und Gewebstrümmer. Von der 16. Std. an nimmt dann nach Schmidt (1968) die Zahl der Neutrophilen ab, und die Histozyten überwiegen.
Ordman und Gillman (1966) beschreiben das histologische Bild folgendermaßen: An den ersten beiden Tagen liegen Erythrozyten und weiße Blutzellen in dem vertikal orientierten Fibrinnetz. Dazu kommt eine Zellkaryorrhexis der polymorphkernigen Leukozyten. Die Phagozytose sowohl der degenerierenden neutrophilen Granulozyten, als auch der extravasalen roten Blutzellen durch mononukleäre Zellen beginnt am 2. Tag.
Die Gefäßaustritte kernhaltiger Blutzellen erfolgen durch ihre amöboide Beweglichkeit, z.T. zwischen und z.T. durch die Gefäßwandepithelien.

2. Die proliferative Phase
Charakteristisch für diese Phase ist ihr Zellreichtum. Nach 32 Stunden beginnt in der Wundperipherie die Regeneration des Gefäßsystems (Schmidt 1968). Alle Autoren sind sich darüber einig, daß die neuen Kapillaren aus den übriggebliebenen Gefäßen der Wundränder und des Wundgrundes aussprossen. Hadfield (1963a) beobachtete zunächst Mitosen in den Endothelzellen dieser Kapillaren und anschließend eine Migration von neugebildeten Kapillarendothelien in das Wundfeld im Sinne einer Sproßbildung. Diese soliden Sprosse werden dann kanalisiert und bilden mit den Gefäßen des Wundrandes Anastomosen. Bei der weiteren Ausbildung des Kapillarnetzes im Wundgebiet berichten Lindner und Huber (1973) und Hadfield (1963a) von einer gewissen Schichtung und Anordnung der zunächst gegenüber der Ausgangslage vermehrt neugebildeten Gefäße, mit vertikalem Verlauf in den

oberen Wundschichten. In der Regel wird die überschießende Kapillarproliferation im Wundfeld etwa vom 10. Tag nach der Wundsetzung an wieder normalisiert. Mit der besser werdenden Durchblutung geht auch die für die exsudative Phase charakteristische Gewebsazidose zurück und die anabolen Vorgänge treten in den Vordergrund. Die in das Wundgebiet entlang der Fibrinstränge eindringenden Kapillaren werden von Zellen begleitet, die den Aufbau neuer Gewebselemente besorgen. Die größte Bedeutung haben dabei die Fibroblasten, deren Zahl durch Proliferation und Migration nach Angaben von Schmidt (1968) von der 32. Stunde an im Wundfeld stark ansteigt. Zur Herkunft dieser Fibroblasten sind die Meinungen geteilt. Einerseits wird angenommen (Ross, Everett und Tyler 1970 und Marchand 1901) die Fibroblasten seien nicht hämatogener Herkunft, sondern entstammten den Adventitiazellen von Gefäßen, zum anderen wird von Allgöwer (1954), Büchner (1971), Büchner, Wagner, Junge-Hülsing und Hauss (1974) und Lindner (1972) die Meinung vertreten, daß Fibroblasten sowohl aus Adventitiazellen als auch aus hämatogenen, speziell monozytoiden Zellen, entstehen können. Allgöwer versucht dies an mit Röntgenstrahlen leukopenisch gemachten Tieren zu beweisen, Büchner und Mitarb. mit Hilfe der Autoradiographie.

Stets ist die Neuformung des Bindegewebes mit ausgeprägter lokaler Proliferation verbunden. Die Proliferation ortsständiger Fibroblasten wird von allen Autoren bestätigt und kann mit der Autoradiographie genau aufgezeigt werden. Lubarsch stellte schon 1921 bereits 6 Stunden nach einer Verletzung Mitosen in den lokalen Fibroblasten fest. Die Migration von Fibroblasten ins Wundgebiet beobachtete auch Stearns (1940), wobei sich ergab, daß Fibroblasten 8 µm/Std. auf den Entzündungsherd zuwandern. Mastzellen werden nach Angaben von Edwards und Dunphy (1958) nicht immer im regenerierenden Bindegewebe gefunden.

Hüller (1975) beobachtet sie in den ersten Tagen vereinzelt in der weiteren Umgebung des Wundspaltes und im Bereich der Gefäße.
In der proliferativen Phase kommt es auch zu einem verstärkten Auftreten der Histiozyten und der Lymphozyten. Die Histiozyten stammen nach J. Lindner (1972) und vielen anderen Autoren sowohl aus dem Blut als auch aus dem Bindegewebe. Er beobachtete die Umwandlung von hämatogenen Monozyten zu Histiozyten nach ihrem Austritt aus der Blutbahn. Die Umwandlung von Adventitiazellen zu Histiozyten weist Gusek (1966) histologisch nach: "Die Perizyten phagozytieren, vergrößern sich, lösen sich von der Gefäßwand ab und werden dabei zu freien Histiozyten oder Makrophagen, indem sich gleichzeitig ihre Feinstruktur wandelt."

Diese Gefäßwandzellen liefern in der proliferativen Phase der Wundheilung einen Großteil der mononukleären Entzündungszellen, die sich dann zu Histiozyten, Epitheloidzellen oder Riesenzellen umwandeln. Andererseits können im Bereich der Gefäßwand auch Umwandlungen zu Plasmazellen oder Mastzellen erfolgen. Am wichtigsten für die Wundheilung sind aber die Fibroblasten, die den unmittelbar nach der Wundsetzung beginnenden Aufbau der Zwischensubstanz sowie auch dessen Ausmaß im Rahmen der Wundheilung bestimmen. J. Lindner (1962) kann mit histochemischen Methoden verstärkte Bildungsvorgänge in den Fibroblasten des Wundgebietes nachweisen. Außerdem lassen seine histologischen Abbildungen Kern- und Zytoplasmavergrößerungen als Folge der Funktionssteigerung erkennen. Differenzierte histochemische Untersuchungen am Wundgranulationsgewebe, in neuerer Zeit von Balazs und Holmgren (1950), Dunphy, Udupa und Edwards (1956-1960) und J. Lindner (1962) durchgeführt, haben ergeben, daß mit diesen Verfahren die Grundsubstanzbildung bereits 60 min. nach Wundsetzung feststellbar ist, die Faserbildung vom 4.-5. Tag an. Mit Hilfe biochemischer Verfahren ist nachweisbar, daß parallel zu den unmittelbar

nach der Verletzung im betroffenen Gebiet eintretenden katabolen Prozesse, auch die anabolen Prozesse bereits anlaufen. Zunächst wird intrazellulär die Vorläuferform des Kollagenmoleküls, das sog. Prokollagen synthetisiert, das dann nach Ausschleusung aus der Zelle in enger räumlicher Beziehung mit der Fibroblastenoberfläche und den Proteoglykanen der Grundsubstanz zu größeren Fasereinheiten aggregiert. Alle Autoren sind sich darüber einig, daß bei der Wundheilung die Grundsubstanzbildung der Faserbildung vorausgeht. Die Fibroblasten können gleichzeitig Grundsubstanzproteoglykane und Kollagen bilden.

3. Die reparative Phase
nimmt die längste Zeit in Anspruch. Zunächst ist das Gewebe noch zellreich und es treten die ersten zarten Fasern auf. Hüller (1975) und die meisten anderen Autoren stellen am 4. Tag im Wundgebiet das Auftreten von Retikulinfasern und auch bereits von kollagenen Fasern im Bereich verstärkter Gefäßsprossung fest. Die versilberbaren Retikulinfasern erreichen nach Angaben von Schmidt (1968) am 5. Tag ihr Maximum. J. Lindner stellt 1972 fest, daß die Bedeutung der Retikulinfaser für den Wundheilungsverlauf aber noch unzureichend geklärt ist. Heute werden die Retikulinfasern den Kollagenfasern des Typ III zugeordnet (Gay, Müller, Meigel und Kühn 1976).
Die jungen Kollagenfasern sind zunächst fein und unregelmäßig angeordnet. Vom 10. Tag an beobachtet Hüller (1975) bei der Ratte eine parallele horizontale Anordnung im oberen Teil des Wundspalts, in den tieferen Bereichen liegen die Fasern dagegen noch vertikal. Die Retikulinfasern findet er vorwiegend in Epidermisnähe, die Kollagenfasern dagegen in der unteren Wundzone. Vom 21. Tag an bilden die Kollagenfasern im Wundbereich ein Netzwerk, das viel dichter ist als das in der Umgebung der Wunde. Die Fasern liegen nun in allen Schichten parallel zur Oberfläche und vie-

le Verbindungen bestehen zwischen ihnen. Über die Veränderungen, die nach mehr als 21 Tagen eintreten, gibt es wenig Literatur. Hunter und Finlay (1976) untersuchten Narben mit dem Elektronenmikroskop bis zu einem Jahr nach der Verwundung und stellten dabei Unterschiede zwischen dem Randbezirk der Wunde und dem Zentrum fest. Am Rand der Wunde liegen die Kollagenfasern voneinander getrennt und direkt über die Wunde orientiert, parallel zur Epidermis. Im Zentrum der Wunde dagegen verlaufen die Fasern schräg mit vielen Verbindungen zwischen den verschiedenen Schichten und Verflechtungen zwischen den Fasern derselben Schicht.

Im Verlauf der reparativen Phase nimmt die Zellzahl ab, die zunächst aneinanderliegenden Kapillaren werden durch die immer dichter liegenden Kollagenfasern zusammengedrängt und erreichen ein normales Ausmaß. Nach Beobachtung von Hadfield (1963a) obliterieren sie z.T., indem sich Endothelzellen ablösen, verdicken und das Lumen verstopfen. Es tritt somit eine teilweise Devaskularisierung ein und die Wunde wird makroskopisch gesehen blaß. In zahlreichen Untersuchungen wurde auch eine Abnahme des Wassergehaltes im Narbengewebe festgestellt.
In den vielen Arbeiten über die Wundheilung wird auffallend wenig über die elastischen Fasern berichtet, in den meisten Mitteilungen werden sie gar nicht erwähnt. Eine neuere Untersuchung von Schwartz (1977) an Mäusen zeigt, daß die ersten neuen elastischen Fasern ca. 8 Tage nach der Wundsetzung in den tiefen Bezirken des Wundspalts auftreten. Sie vermehren sich schnell, treten auch in oberflächlicheren Schichten auf, und nach einem Monat erreicht ihre Zahl ein Maximum. Dieser Gipfel hält bis zum Ende der Untersuchung, also bis zum 4. Monat an.
Über die Regeneration der Epidermis bei der Wundheilung gibt es viele Arbeiten, die je nach den unterschiedlichen Versuchsbedingungen zu etwas anderen Resultaten führen, aber im großen und ganzen übereinstimmen. Die Epidermis

ist wie die meisten Epithelien zu schneller Regeneration fähig. Alle Autoren sind sich einig, daß die neue Epidermis aus der überlebenden Epidermis des Wundrandes, sowie ihren epidermalen Anhangsorganen entsteht. Schmitt (1975) stellt innerhalb von 24 - 48 Stunden Zellteilungen in der Basalzellschicht der Epidermis fest.
Andere Autoren wie z.B. J. Lindner (1972) beobachten Mitosen auch im Stratum spinosum. Noch bevor die Bindegewebsneubildung einsetzt, kommt es schon zur Migration der Epithelzellen ins Wundgebiet. Die Geschwindigkeit des Zellvorschubs wird unterschiedlich mit 3 - 10 Zellängen pro Std. angegeben. Die Epidermis bildet zunächst am Wundrand einen Zapfen, der sich unter der Leukozytenschicht des Schorfes ins Wundgebiet vorschiebt. Zwischen dem 2. und 7. Tag kommt es zum Epithelschluß. Zunächst besteht die Epidermis nur aus 2 oder 3 Zellagen, sie verdickt sich aber schnell und differenziert sich. Dann nimmt die Epidermisdicke wieder ab, und erreicht ca. am 21. Tag ein normales Ausmaß. In mehreren histologischen Untersuchungen wurde festgestellt, daß das regenerierende Epithel unter dem Wundschorf wandert. Winter (1964) nimmt an, daß dies zum Schutz vor Austrocknung geschieht. Wenn nämlich die Wundoberfläche, wie er in einem Versuch mit Polyäthylen-Film zeigte, feucht gehalten wird, migrieren die Epithelzellen durch das flüssige Exsudat an der Wundoberfläche und die Wunde wird doppelt so schnell epithelisiert. Die Epidermis braucht eine solide Unterfläche zur Migration, sie wächst deshalb, wie Ordman und Gillman (1966) in histologischen Bildern von jungen Schweinen zeigen konnten, hinunter in den Wundspalt. Schmitt (1975) dagegen gibt an, daß bei Defektwunden die Randepithelisation solange stillsteht, bis die Defektauffüllung das Hautniveau erreicht.
Die Art der Lokomotion der migrierenden Zellen ist noch nicht genau bekannt. Alle Autoren beobachten eine amöboide Beweglichkeit der Epidermiszellen. Bei der Vorwärtsbewe-

gung verlängern sich die einzelnen Zellen und überlappen einander. Winter (1964) beschreibt den Vorgang als ein Übereinanderrollen der Zellen. Wenn die Zelle das Ende der sich vorwärtsbewegenden Schicht erreicht und mit der Unterlage in Kontakt kommt, rundet sie sich ab und wird zur Basalzelle. Krawczyk (1971) schreibt bei der Vorwärtsbewegung den Desmosomen und Hemidesmosomen eine bedeutende Rolle zu. Nach den Angaben der meisten Autoren werden die epithelialen Hautanhangsgebilde in der Wundnarbe nur unvollständig, wenn überhaupt regeneriert.
Ein allgemein bekanntes Phänomen bei der Wundheilung ist die Wundkontraktion, die besonders bei der Heilung großflächiger Wunden auftritt.
Edwards und Dunphy (1958) stellten fest, daß die Kontraktion einer ca. 40 cm² großen Hautwunde beim Kaninchen nach 1 - 2 Tagen beginnt und am 45. Tag endet.
Billingham und Russel (1956) beobachteten dagegen den sofortigen Beginn der Kontraktion und die Wundfläche war bei ihrem Versuch nach 2 Tagen um die Hälfte verkleinert. Die Ursachen der Wundkontraktion waren lange Zeit umstritten. Zollinger (1962) macht eine Schrumpfung des Fibrins und den Wasserverlust des Bindegewebes, andere Autoren wie Peacock und Van Winkle (1970) das Auftreten von Kollagen und Elastin dafür verantwortlich. Majno, Gabbiani und Hirschel (1970) haben als erste über die Kontraktilität der Fibroblasten berichtet. Baur, Barrett, Linares, Dabrkovsky, de la Houssaye und Larson (1978) nehmen an, daß durch die Kontraktion der Fibroblasten auch die benachbarten Kollagenfasern verkürzt werden. Sie beobachten mit dem Elektronenmikroskop eine dichte, fibrilläre Substanz auf der Oberfläche der Fibroblasten, die sie für die Verankerung der danebenliegenden Kollagenfasern auf den Fibroblasten halten. Gabbiani, Chaponnier und Hüttner (1978) schildern in ihrer Studie ebenfalls die Fibroblasten als Ursache der Wundkontraktion.

Über Einflüsse auf die Wundheilung liegen zahlreiche Mitteilungen vor.
Die Altersabhängigkeit der Heilung von Hautwunden wird unterschiedlich beurteilt. Sonntag und Paulini haben 1977 in einer histologischen Studie über die Vaskularisation des Granulationsgewebes in Abhängigkeit vom Lebensalter gezeigt, daß das Granulationsgewebe alter Ratten einen signifikant niedrigeren Anteil an Kapillaren enthält, als das jüngerer Tiere. Struck und Engelhardt (1971) sowie Doberauer (1963) stellten bei alten Ratten eine viel spärlichere Faserbildung als bei jungen Tieren fest. Während Sonntag und Paulini (1977) im Wundgewebe mit histometrischen Methoden keine Unterschiede in der Zellzahl feststellen konnten, geben Schmitt (1975) und Dittrich (1971) als Grund für die schlechtere Heilungstendenz einen Fibroblastenmangel und eine verminderte Zellmodulation an. Kranz (1977) und Schmitt und Beneke (1971) beobachteten eine Abnahme in der Grundsubstanzsynthese sowie eine um 3 Stunden verlängerte Generationszeit der Fibroblasten. Mann und Bednar (1977) kommen zu dem Resultat, daß die funktionelle Aktivität der Fibroblasten reduziert ist, die Wundkontraktion verzögert ist und die entzündliche Phase im Alter wesentlich länger anhält. Beneke und Schmitt (1971) fanden, daß die Fibroblasten im Wundgewebe alter Tiere pro Zelle die gleiche Zwischensubstanzmenge, speziell aber die gleiche Kollagenmenge wie jüngere Tiere produzieren, der Synthesebeginn aber verzögert und die Zahl der Fibroblasten geringer ist. Von J. Lindner (1972) wurde eine deutliche Annäherung der histologischen Wundheilungsbilder von jungen und alten Ratten nach 14 Tagen, eine weitgehende Übereinstimmung nach 21 Tagen beobachtet.
Die Bedeutung der ausreichenden Eiweißaufnahme für die Wundheilung wird von allen Autoren betont. Hernandez-Richter und Struck (1970), DeVito (1965) und Bozzetti (1975) kommen in ihren histologischen Studien zu dem Er-

gebnis, daß die Zahl der neugebildeten Fibroblasten im Wundgebiet bei Eiweißmangel deutlich verringert und daher auch die Kollagensynthese vermindert ist. Im Gegensatz zu Hernandez-Richter und Struck, die keine Beeinflussung der Entzündungsreaktion feststellen können, stellen DeVito und Bozzetti eine Verlängerung der entzündlichen Phase fest. Alle Autoren beobachten eine wesentliche Verzögerung der Wundheilungsabläufe bei Proteinmangel.

Auch über den Einfluß der Temperatur auf die Wundheilung liegen mehrere Mitteilungen vor. Caldwell, Donohue und Rosenberg (1962) fanden in ihren Versuchen bei Temperaturen von 20° C und 30° C keine histologischen Unterschiede. Löfström und Zederfeldt (1957) dagegen zeigten, daß Hypothermie von einer gestörten Wundheilung gefolgt wurde, und zwar abhängig von der intravaskulären Aggregation der Erythrozyten. Lundgren, Muren und Zederfeldt (1959) studierten die Effekte der Umgebungstemperatur auf zwei Gruppen von Kaninchen, von denen eine Gruppe bei 20° C, die andere bei 12 - 14° C gehalten wurde. Dabei beobachteten sie eine signifikante Verlangsamung der Wundheilung bei 12 - 14° C. Wenn die Hautwunden denerviert waren, heilten dagegen die Wunden in beiden Temperaturbereichen gleich schnell. Lundgren und Mitarb. schrieben deshalb die Verlangsamung der Wundheilung der Vasokonstriktion bei Kälte zu und nahmen an, daß die Denervierung den vasokonstriktorischen Effekt mindert. Filston und Vennes (1968) berichten ebenfalls über eine verzögerte Heilung bei Hypothermie. Sie stellten auch fest, daß selbst bei Tieren, die nur kurzzeitig einer kalten Umgebung ausgesetzt waren, sich die Heilung verzögerte. Interessant ist auch die Tatsache, daß sie bei der Heilung von experimentellen Bauchwunden keine Unterschiede in der Heilungszeit feststellen konnten.

Unter den wundheilungsbeeinflussenden Pharmaka sind die Antibiotika wegen ihrer besonders häufigen Anwendung außer-

ordentlich wichtig. Über die Beeinflussung der Wundheilung durch Antibiotika liegt eine umfangreiche Literatur vor, die die Zusammenhänge jedoch vor allem durch klinische Statistiken, biochemische Analysen oder Reißfestigkeitsmessungen untersucht. Über morphologische bzw. histologische Untersuchungen wird in diesem Zusammenhang selten berichtet.
1957 haben Axhausen und Palten die Wirkung von Nebacetin auf die Wundheilung überprüft und stellten eine Verzögerung der Wundheilung sowie das Auftreten einer deutlichen hämorrhagischen Entzündung und Ergußbildung fest. Vom 14. Tag an konnten sie keine Unterschiede zu den Kontrolltieren mehr feststellen. Benfer und Struck (1976) haben den Effekt von Rifamycin SV auf die Wundheilung histologisch untersucht. Sie beobachteten dabei eine deutliche Zunahme der fibrösen Verklebung der Wundränder und eine verzögerte Faserbildung. Als typisch charakterisieren sie das Fehlen von Hautanhangsgebilden in der regenerierten Epidermis, wenn die Wunde lokal mit Rifamycin behandelt wurde. In einer vergleichenden Untersuchung über die Wirkung von Madribon, Na-Penicillin G, Actinomycin C, Spiramycin, Kanamycin, Neomycin, Trimethoprim und Cycloserin von Lindner und Rudas (1961a) und Lindner, Rudas und Selzer (1972) auf die Bildung von reparativem Bindegewebe ergab sich für Madribon und Na-Penicillin G eine deutliche Verminderung des Granulationsgewebsgewichtes. Trimethoprim, Actinomycin C und Neomycin verminderten ebenfalls signifikant das Gewicht. Bonness (1970) befaßt sich in seiner Dissertation sehr ausführlich mit den Einflüssen von Penicillin, Tetracyclin, Chloramphenicol, Streptomycin und Bacitracin auf die Wundheilung bei Ratten. Zusammen mit Struck (1976) und Büchs (1966) stellt er bei der Anwendung von Penicillin eine charakteristische Ödembildung im Wundgebiet fest. Die Epithelisierung und die Faserbildung sind stark verzögert, die Zahl der Fibroblasten verringert. Im Gegensatz zu den Befunden bei Penicillin-behandelten Tieren, fiel

bei der Anwendung von Tetracyclinen die ausgeprägte Fibrinausscheidung auf. Mann und Bednar (1977) konnten in ihrer morphologischen Untersuchung keine negativen Auswirkungen auf die Wundheilung durch Tetracycline feststellen. Sie glauben sogar eine Beschleunigung der Epithelisierung bei älteren Patienten beobachten zu können. Die Chloramphenicol-behandelten Tiere zeigten bei Bonness (1970) ein ausgeprägtes Ödem. Faserbildung und Epithelregeneration verzögerten sich. Nach der Applikation von Streptomycin ließ sich keine Beeinträchtigung der Wundheilung erkennen, im Gegenteil, die kollagene Faserbildung scheint nach Befunden von Bonness (1970) früher und stärker einzusetzen. Einen negativen Einfluß stellt Bonness dagegen für das Bacitracin fest, alle Phasen der Wundheilung sind deutlich verzögert. Block (1959) berichtet über Auswirkungen des Penicillins auf die Blutgefäße, da er nach Penicillinapplikation häufig eine Erweiterung von Kapillaren beobachtete.

Er erwähnt in seiner Arbeit auch die Sulfonamide, bei deren örtlicher Anwendung er eine vermehrte Bildung von Hämatomen und Seromen auftreten sah. Fuss (1958) beobachtete bei der peroralen Verabreichung von Sulfonamiden eine deutliche Zunahme von aseptischen Störungen bei der Wundheilung, der Grund dafür soll im Wesentlichen im Ausmaß der Durchblutungsbereitschaft liegen.
Morphologische Arbeiten über die Wirkung von Zytostatika sind nicht sehr zahlreich. Desprez und Kiehn (1960) und Mann, Bednar und Feit (1977) wiesen histologisch nach, daß Cyclophosphamide die Fibroblastenzahl, die Kollagenbildung und die Wundkontraktion vermindern. Karppinen und Myllärniemi (1970) zeigen, daß auch die frühen Phasen der Wundheilung, also die entzündliche Phase, die Fibrinbildung und auch die Neubildung von Kapillaren unter dem Einfluß der Cyclophosphamide beeinträchtigt sind. Schmitt (1975) beschreibt ebenfalls eine reduzierte Zellproliferation und mangelhafte Grundsubstanz- und Fasersynthese nach Zytostatikaapplikation.

Über die Anwendung von nichthormonellen Antiphlogistika liegen unterschiedliche Ergebnisse vor. Hernandez-Richter und Struck (1970) und Koslowski (1967) stellen keinen ungünstigen Einfluß auf die Wundheilung fest. Allerdings machen Lindner und Huber (1973) ihren Einfluß von der Dosis abhängig. Bei höheren Dosierungen kann es zu einer Hemmung der Zellproliferation kommen und die Anteile haematogener und histiogener Zellen im Wundgranulationsgewebe sind verändert. Wenn die Applikation 24 Stunden vor der Wundsetzung erfolgt, kann die posttraumatische Exsudation und damit das Ödem reduziert werden und ein günstiger Einfluß auf die Wundheilung entstehen. Jörgensen (1964) berichtet dagegen nach Behandlung mit Phenylbutazon und Natrium-Salicylat über Zellzerstörungen in den Fibroblasten des Wundgebietes, aber eine normale Kollagenbildungsrate.

Dittrich (1971) schreibt, daß Antiphlogistica wie das Phenylbutazon das Zellwachstum hemmen und es teilweise zum Funktionsverlust der Zellen kommt. Sudmann (1976) berichtet in einer histologischen Arbeit über den negativen Einfluß von Indomethacin auf die Knochenbruchheilung. In mehreren quantitativen Bestimmungen des sich bildenden Granulationsgewebes bei experimentellen Hautwunden kommen A. Lindner und Rudas (1961b) und A. Lindner (1964) zu dem übereinstimmenden Resultat, daß Butazolidin, Natrium-Salicylat, Phenylbutazon und der Phenylbutazon-metabolit Tanderil(R) bereits nach einmaliger Applikation die Granulationsgewebsbildung vermindern und in die initialen Vorgänge der Wundheilung eingreifen.
Zur hormonellen Beeinflussung des Bindegewebsstoffwechsels liegen die meisten Befunde für die Glukokortikoide, speziell für Kortison und Kortisol vor. Ragan, Howes und Plotz berichteten schon 1949, daß die Applikation von hohen Dosen von Kortison die Heilung von Wunden und die Bildung des Granulationsgewebes bei Kaninchen verzögert. Die Resultate zahlreicher morphologischer Arbeiten auf diesem Ge-

biet faßt J. Lindner (1972) so zusammen: Exsudation und Immigration der posttraumatischen Entzündung werden durch Glukokortikoide gehemmt. Der Gehalt des Wundfeldes an Granulozyten und lymphomonozytoiden Elementen ist verringert. Die Mitoserate der haematogenen und histiogenen Zellen ist reduziert. Auch die Ausbildung des Kapillarnetzes im Wundgebiet ist reduziert. Die Mitose- und Proliferationshemmung betrifft auch die normalerweise sofort startende Epithelregeneration in allen Phasen.
Kindler (1967) untersuchte die Einwirkung von Hydrokortison auf die Faserbildung im Granulationsgewebe und stellte mit Hilfe der Autoradiographie eine Hemmung des Eiweißstoffwechsels der Fibroblasten fest. Die Zellen waren klein und weniger zahlreich, das Fasermaterial war spärlich. Zu denselben Ergebnissen kommen viele andere Autoren, wie z.B. Hernandez-Richter (1967), Dittrich (1971), Ehlers und Hieronymi (1959), Menaker (1975) usw. Jörgensen (1964) beobachtete elektronenmikroskopisch Veränderungen in Prednisolon-behandelten Fibroblasten. Mann und Bednar (1977) stellten bei Anwendung von Hydrokortison dagegen keinen Einfluß auf die Fibroblastenreaktion fest und glauben sogar eine schnellere Epithelisierung an Hautwunden von älteren Menschen zu beobachten. Löhr (1974) konnte in einer tierexperimentellen Studie keine histologischen Unterschiede zwischen einer Knochenbruchheilung mit Prednisolonbehandlung und ohne Prednisolonbehandlung finden.
Auf die Einflüsse anderer Hormone auf die Wundheilung möchte ich nur kurz eingehen, da ihre Auswirkungen von allen Autoren gleich beurteilt werden. Das somatotrope Hormon und das Thyreotropin haben einen fördernden Einfluß, ihnen gemeinsam ist eine Förderung der Zellproliferation und -differenzierung von Fibroblasten mit vermehrter Bildung von Grundsubstanz und Fasern, wie Lindner und Huber (1973) schreiben. Tylkowski (1976) berichtet vom positiven Einfluß des STH auf die Knochenbruchheilung. Die gleiche positive Wirkungsweise wird in der Literatur auch den Mine-

ralokortikoiden zugeschrieben. Allerdings hat die lokale Anwendung dieser Hormone keine Verbesserung der Granulationsgewebsbildung ergeben.
Über die Einflüsse der männlichen und weiblichen Geschlechtshormone auf die Wundheilung liegen ebenfalls mehrere histologische Arbeiten vor. Heute besteht Übereinstimmung darin, daß Testosteron zu einer Steigerung der Bildung des Granulationsgewebes führt mit erhöhter Proliferation der Fibroblasten und Zunahme der Kollagensynthese, während weibliche Geschlechtshormone einen mehr hemmenden Einfluß auf die Wundheilung haben, die Wirkungen beider jedoch stark von der Dosierung abhängen.
Goodson (1977) zeigte in einer histologischen Studie an Ratten, daß die Wundheilung bei diabetischen Tieren verzögert ist, er hält Insulin für die normale Aktivität der Fibroblasten notwendig.
Von den Vitaminen wurden auf dem Gebiet der Wundheilung vor allem die Wirkungen von Vitamin C erforscht. In zahlreichen Arbeiten von Ross und Benditt (1964), Schmitt (1975), Kühnau (1962) wurde das unreife Skorbutkollagen, die mangelhafte Granulationsgewebsbildung, die gestörte Kapillarbildung nachgewiesen.
Daß Vitamin A einen fördernden Einfluß auf die Wundheilung hat, wurde schon 1933 von Lauber berichtet. Erst später wurde festgestellt, daß die Vitamin A-Säure die wirksame Komponente ist.
Klein und Schmidt-Vogel konnten 1972 an Hautwunden bei Ratten eine beschleunigte Wundheilung feststellen, als deren Ursache sie histologisch eine besonders starke Aktivität und Proliferation der Epidermis beobachteten. Angaben über den Einfluß auf das Bindegewebe fehlen weitgehend.
Über die Wirkung von lokal oder oral appliziertem Vitamin E liegen nur wenige, vor allem klinische Untersuchungen vor, die gute Wirkungen bei Verbrennungs- und Bestrahlungswunden angeben.

Vitamin D soll nach Angaben von Lindner und Huber (1973) in hohen Dosen die Wundheilung hemmen, in niedrigen Dosen dagegen fördern.
Über die Beeinflussung der Wundheilung durch Zink liegen dagegen mehrere histologische Arbeiten vor. Sandstead und Lanier (1969) berichten über eine herabgesetzte Fibroblastenzahl und verminderte Dichte des Kollagens bei Zinkmangel. Rahmat, Norman u. Smith (1974) stellen elektronenmikroskopisch keine Unterschiede der Kollagenfasern von Zinkmangeltieren zu normal ernährten Tieren, jedoch eine verminderte Epithelisierung fest. Hsu u. Anthony (1971) und Hsu u. Hsu (1972) beobachteten bei Zinkmangeltieren eine höhere Proliferationsrate des Granulationsgewebes als bei normal ernährten Tieren, jedoch war die Zeit bis zur völligen Epithelisierung verlangsamt. Im Gegensatz zu Pories (1952), der in seiner Arbeit bei mit metallischem Zink behandelten Ratten die Wundheilung beschleunigt sah, schreiben Lee, Green, Long und Gill (1976): Es gibt Anzeichen dafür, daß hohe Zinkgaben bei gesunden Tieren für die Wundheilung schädlich sind. Diese Einwirkungen von Zink müssen nach ihrer Meinung erst noch genauer untersucht werden.
Jakobson (1965) untersuchte Ratten, die mit einer speziellen eisenarmen Diät gefüttert wurden. Histologisch konnte er keinen Unterschied zwischen der Kontrollgruppe und den Eisenmangeltieren feststellen. Bei seinen Reißfestigkeitsuntersuchungen kam er dagegen zu signifikant erniedrigten Werten zwischen dem achten und zwölften Tag.
Gruber (1975) beschäftigte sich mit dem Effekt von Antiseptika wie Acetylsäure, Wasserstoffsuperoxyd und Betadine auf die Wundheilung von Ratten. Er stellte dabei keine Veränderungen der Wundheilung fest, mit Ausnahme der Wasserstoffsuperoxyd-Lösung, die die Heilungszeit zu verkürzen schien.
Neuere histologische Arbeiten gibt es auch über Nikotin und Xantinol-nikotinat und die Wundheilung, wobei sich für Niko-

tin hemmende und Xantinol-nikotinat fördernde Eigenschaften in Bezug auf die Wundheilung herausstellten.
Mühlbauer beobachtete 1974 einen fördernden Einfluß von magnetischen Feldern auf die Wundheilung, den er auch histologisch nachweist.
Die Wirkung von Röntgenstrahlen haben unter anderem Baron und Vieten (1958) untersucht. Sie beobachteten eine Störung der Wundheilung durch größere Strahlenmengen und eventuell eine Förderung durch eine niedrig dosierte Bestrahlung.

Auf die Literatur zum Thema Wundheilung und ihre Beeinflussung durch Kollagen unterschiedlicher chemischer Präparationen sei hier deshalb besonders hingewiesen, da sich meine experimentellen Untersuchungen mit dieser Frage befassen.
Ein Großteil dieser Publikationen beschäftigt sich jedoch mit diesen Fragen unter ganz anderen Aspekten.
Autoren wie Burleson und Eiseman (1973), Zachariae (1976), Pontén und Nordgaard (1976) usw. verwenden nämlich heterologe Hauttransplantate, aber auch spezielle Kollagenfilme zur Abdeckung größerer Defektwunden, Brandwunden und auch für Entnahmestellen von Hauttransplantaten.
Zachariae (1976) machte in seinen Untersuchungen gute Erfahrungen mit einem sterilen Kollagenfilm bovinen Ursprungs als Abdeckung von Hautwunden beim Menschen. Ebenfalls beim Menschen erprobten Pontén und Nordgaard (1976) den Kollagenfilm "Cutycol^{R}", erzielten aber nur in 56% der Fälle zufriedenstellende Ergebnisse, nämlich eine problemlose Heilung der abgedeckten Hautwunden.
Oliver, Grant, Hulme und Mudie (1977) berichten in ihrer morphologischen Studie über die Verwendung von dermalen Rattenkollagenpräparaten als Transplantate auf Hautwunden bei Ratten, und beobachten eine Einwanderungvon Zellen in die vorher zellfrei gemachten Transplantate, eine Revaskularisierung und Reepidermalisierung.

Den Effekt speziell präparierter, lyophilisierter Rinderhaut auf die Besiedlungsdichte infizierter Hautwunden bei Ratten nehmen Burget, Nathan, Holder und Macmillan (1976) zum Anlaß ihrer Arbeit und kommen zu dem Ergebnis, daß die lyophilisierte Rinderhaut als Wundabdeckung einen positiven Einfluß auf die Kontamination dieser Wunden hat, d.h. der Infektionsgrad war bei den bedeckten Wunden signifikant geringer als bei den unbedeckten Wunden.
Tavis, Harney, Thornton und Bartlett (1975) fassen in der Einleitung zu ihrem Artikel die großen Vorteile verschiedener Kollagenpräparationen als Abdeckung von Wunden und die bisher erzielten guten Ergebnisse zusammen. Die Applikation dieser Präparationen kann die Infektionsgefahr weitgehend reduzieren und gegen den Verlust von Eiweiß, Flüssigkeit und Elektrolyten schützen.
Hernandez-Richter und Struck untersuchten 1964 die Wirkung löslichen, arteigenen Kollagens auf die Wundheilung bei Ratten. In ihren Reißfestigkeitsmessungen erzielten sie ab dem 5. Tag post operationem signifikant erhöhte Werte bei den mit Kollageninjektionen behandelten Versuchstieren. Eine erhöhte Kollagenbildungsrate stellten auch Collins, Peacock und Chvapil (1976) histologisch und biochemisch in Hautwunden von Kaninchen fest, wenn die Hautwunden mit einem sog. "Collagen-Sponge" bedeckt waren.
Mit dem Einfluß von Kollagenpräparaten auf die Knochenheilung befaßten sich u.a. Moskow, Gold und Gottsegen (1976) und DeVore (1977). Während DeVore bei seiner Art der chemischen Aufbereitung des Hautkollagens einen günstigen Effekt auf die Knochenheilung erzielte, beobachteten Moskow und Mitarb. bei der Implantation von Präparaten aus bovinem Sehnenkollagen eine verzögerte Heilung und eine schwere und andauernde lymphozytäre Reaktion.
Auch auf dem Gebiet der rekonstruktiven Gefäßchirurgie haben zahlreiche Autoren auf der Suche nach der idealen Gefäßprothese mit unterschiedlich vorbehandeltem Kollagen experimentell gearbeitet und über ihre Ergebnisse berichtet.

Gay, Walter und Kühn (1976), Rosenberg (1978) und Sawyer, Stanczewski, Lucas, Kirschenbaum, Newman, Taylor, Kaplitt, Vagnini und Frantz (1978) beschreiben in ihren Publikationen die Möglichkeiten der Verwendung enzymbehandelter und quervernetzter Kollagenpräparate vom Rind und ihre Vorteile, wohingegen Miyata, Amano, Yamaguchi, Ohta, Ohta, Kobayashi und Iwai (1977) mit ihren Gefäßprothesen aus speziell vorbehandelten Carotiden vom Schwein gute Resultate erzielten.
Über einen Zeitraum von 9 Monaten erstreckt sich die Studie von Sawyer, Stanczewski, Sivakoff, Lucas und Kirschenbaum (1977), in der verschiedene Modifikationen von Kollagenprothesen bei Hunden erprobt werden und die Ergebnisse verglichen werden.
Chvapil, Owen, Clark, Koorajian und Goodman (1977) berichten über den Zusammenhang zwischen der Behandlungsdauer von kollagenen Gefäßprothesen mit Glutaraldehyd und der Resorptionsrate des Prothesenkollagens in der Subkutis von Ratten und Kaninchen.
Ich habe hier nur einige der bedeutendsten Publikationen der letzten Jahre aufführen können, die sich zwar in der Art der Versuchsanordnung stark unterscheiden, aber alle die großen Möglichkeiten des Biomaterials Kollagen auch für die Zukunft aufzeigen.

Tabelle Ia

Std	1	2	3	4	5	6	7	8	9	10	11	12	13	14	15	16	17	18	19	20	21	22	23	24
	Anstieg der extrazellulären Enzymaktivitäten																							
	Beginn der Lysosomenfreisetzung																							
	Beginn der adaptiven und induktiven Enzymsynthesen von Bindegewebszellen																							
					weiterer Anstieg der intrazellulären Enzymaktivitäten Beginn des intrazellulären Katabolismus																			
		Abnahme der Enzymaktivitäten in der äußeren Wundzone																						
	Beginn der Aktivierung vieler hydrolyt. Enzyme																							
	Zunahme der unspezifischen Esterasen in der äußeren Wundzone																							
	Abnahme der unspezifischen Esterasen in der inneren Wundzone																							
		2. - 32.Std. Anstieg der Aminopeptidasen-Aktivität in der äußeren Wundzone																						
		Abnahme der Aminopeptidase-Aktivität in der inneren Wundzone																						
				Beginn und Anstieg der saure Phosphatase-Aktivität in der äußeren Wundzone																				
				Abnahme der Aktivität der sauren und alkal. Phosphatase in der inneren Wundzone																				
					8.-32.Std. Beginn und Anstieg der Aktivität der alkalischen Phosphatase, Zytochromoxidase und Sukzinodehydrogenase																			
				Abnahme der Zytochromoxidase und Sukzinodehydrogenase-Aktivität in der inneren Wundzone																				
	Zunahme der ATPase-Aktivität in der äußeren Wundzone																							
	1.Std: Abnahme der ATPase in der inneren Wundzone																							
	Zunahme der MAO-Aktivität in der äußeren Wundzone																							

Tabelle Ib

Std	1	2	3	4	5	6	7	8	9	10	11	12	13	14	15	16	17	18	19	20	21	22	23	24
		Abnahme der MAO-Aktivität in der inneren Zone																						
								Zunahme der Transglykosylasen in der äußeren Wundzone																
								Abnahme der Transglykosylasen und des Glykogens in der inneren Wundzone																
	Zunahme der B-Glukuronidase in der äußeren Wundzone																							
		Abnahme der B-Glukuronidase-Aktivität in der inneren Wundzone																						
								8.-48.Std.: Zunahme des Glykogens in der äußeren Wundzone																
	nach wenigen Sek. Beginn der Azidose			4.-12.Std.: Beginn der sekundären Azidose									Höhepunkt der Azidose											
				Gewebs- und Zellserfall hält an Zunahme des Katabolismus																				
	Beginn einer verstärkten Grundsubstanzsynthese																							
	Beginn des extrazellulären Katabolismus der Glykosaminoglykane																							
	Kolloidchemische Veränderungen der Grundsubstanz	Grundsubstanzentdiscaung																						
		Faserverfall																						
	Beginn der Epidermisigration und Epidermismitosen																							
	Fibrinbildung																							
																								Scharf eingetrocknet

Tabelle Ic

in der 1.Std.: steiler Anstieg des O_2-Verbrauchs

Freisetzung von vasoaktiven Mediatoren

Freisetzen von Histamin, Heparin und Serotonin

fortgesetzte Gewebsschwellung

Beginn der Odematisierung

Austritt von plasmatischem Exsudat

Ende der Exsudation

Blutgerinnung

in Sek.: Thrombozytenaggregation

Änderung der Gefäßwandpermeabilität

Vasodilatation Stase

sofort: Vasokontraktion und -retraktion

Hyperämie
Rötung
Temperaturanstieg

Blutung

Diapedese von neutrophilen Granulozyten

nach wenigen Std.: Endothelschwellung und perivaskuläre Zellenhäufung

um die 12.Std.: massiver Austritt von neutroph. Granulozyten aus den Gefäßen

in den ersten Std.: Zellmodulationen und Differenzierungen

ab 8.Std.: Abnahme der Zellzahl im direkt geschädigten Wundgebiet durch Zelluntergang mit Karyorrhexie und Karyolysis

16.-32.Std.: Zellproliferationen und Modulationen im Bindegewebe nehmen noch zu

Beginn der Synthese von m-RNS ab 1.Std.

Pinocytose und Phagocytose durch neutroph. Granulozyten und Histiocytten

16.-32.Std.: Zone aus neutrophilen Granulozyten bildet sich unterm Schorf aus

Zunahme der neutrophilen Granulozyten im Wundgebiet

erste neut. Granulos. unter Schorf

Zahl der neutrophilen Granulozyten nimmt weiter zu

16.-32.Std.: Zahl der neutrophilen Granulozyten nimmt ab

verschwinden der eosinophilen Granulozyten

erstes Auftreten von Histiozyten im Wundgebiet

Histiozytenzahl nimmt zu

ab 16.-32.Std.: Histiozyten herrschen im Wundgebiet vor

ab 18.Std.: Fibroblasten treten vermehrt im Wundgebiet auf und vermehren sich zunehmend

ab 6.Std.: Mitosen in lokalen Fibroblasten

Kern und Zytoplasma der Fibroblasten vergrößert als Zeichen einer Funktionssteigerung

Degranulierung u. Zugrundegehen von Mastzellen

Erythrozyten treten ins Wundgebiet aus

ab 16.Std.: Auftreten von Lymphozyten und Plasmazellen im Wundgebiet

katabole Phase

exsudative Phase

Std.	1	2	3	4	5	6	7	8	9	10	11	12	13	14	15	16	17	18	19	20	21	22	23	24

Tabelle IIa

Tg 1 2 3 4 5 6 7 8 9 10 11 12 13 14 15 16 17 18 19 20 21

Max. anaboler Enzyme

Aktivität der Hydrolasen Oxidoreduktasen und Synthetasen noch vermehrt

pH wieder physiol.

Zunahme der Eukolloidalität der Grundsubstanz
Zunahme der Polymerisierung der Grundsubstans

Abnahme der Stoffwechsel- und Neubildungsvorgänge

Maximum an Hexosaminen

1. Max. der Proteoglykansynthese

2. Max. der Proteoglykansynthese

Abnahme der Konzentration an Glykosaminoglykanen

Ab 24.Std.: Zunahme der Glykosaminoglykane

weitere Zunahme an Glykosaminoglykanen

Anstieg des Hydroxyprolingehalts

Max. der Hydroxyprolinbildung

Retikulinfasern nehmen ab (ab 5. - 6. Tag)

keine Retikulinfasern

erstes Auftreten von Retikulinfasern

zahlreiche Retikulinfasern im Wundgebiet

Retikulinfasern waagrecht

Schwein: erstes Auftreten von Retikulinfasern

Zunahme an neutralsalzlöslichem Kollagen

Beginn der Zunahme an säurelöslichem und unlöslichem Kollagen

erstes Auftreten von Kollagenfasern beim Rind

sb 21. Tag: Kollagensynthese abnehmend

ab 20. Tag wenige, zarte elast. Fasern in der Kutis

Beginn der Kollagensynthese im Fibroblasten

erstes Auftreten von Kollagenfasern im Wundgebiet

starker Anstieg an Kollagen
Verdickung der Fasern
Kollagenfaserreifung

Maximum der kollagenbildung
Weitere Kollagenfaserreifung

21. Tag: dichtes Netzwerk, viele Verbindungen zw. den Fasern

sb 8. Tag: elast. Fasern im tiefsten Wundbezirk

elastische Fasern in der Subkutis

erste elast. Fasern beim Schwein

Beginn der parallelen Ausrichtung der Fasern

ab 10. Tag Fasern im oberen Bereich parallel

alle Fasern parallel

Zunahme der Wundfestigkeit

hohe Wundfestigkeit

Ausbildung einer kollagenen Narbe bzw. Wiederherstellung

sofort: Beginn der Wundkontraktion

Zunahme der WundKontraktion

maximale Wundkontraktion

6.-10. Tag
Abnahme des Wassergehaltes

ab 14.Tag: Schrumpfung durch H_2O - Verlust

Differenzierung der Epidermis

5.-7.Tag: Keratinisierung

maximale Epidermishyperplasie

Mitosen in der Epidermis

starker Anstieg der Epidermismitosen

Abnahme der Epidermismitosen

Epidermishyperplasie nimmt stark ab

Migration der Epidermis

Epithel stark verdickt

Tabelle IIb

2.-7. (14.) Tag: Epithelschluß

Schorf

4.-15. Tag: Schorf löst sich je nach Größe und Art der Wunde

Max. an Fibrin

kein Fibrin mehr

1. Maximum des O_2-Verbrauchs
1.-5.Tag: Anstieg des O_2-Verbrauchs

2.Max. des O_2-Verbrauchs

ab 2. Tag Beginn der Basalmembranbildung

48 Std.: Max. der entzündlichen Reaktion

vollständige Basalmembran

Ende der entzündl. Reaktion

Ödematisierung

Ansammlung von Serumproteinen im Wundgebiet

Blutkoagula im Wundgebiet

Abfall des Prothrombins und des Quickwertes auf 50%

Lymphgefäße bleiben offen

Wiederherstellung des Lymphflusses

ab 12. Tag: Prothrombinspiegel wieder physiolog.

Beginn der Devaskularisierung

ab 32. Std.: Kapillaren dringen ins Wundgebiet ein

Überschießende Kapillarproliferation

ab 7. Tag: viele junge Gefäße kanalisiert

ab 10. Tag: Gefäße parallel, Normalisierung

viele Zellen liegen perivaskulär

ab 60.Std.: Auftreten von Granulationsgewebe

Höhepunkt der Granulationsgewebsbildung

maximale DNS-Konzentration im Wundgebiet

Max. der Zellzahl im Wundgebiet

Normalisierung der Zellzahl im Wundfeld

um den 10.Tag: nur noch wenig neutrophile Granulozyten

Zellzahl normalisiert

um den 21.Tag noch einzelne Granulozyten

Zahl der Histiozyten vermehrt sich weiter und erreicht ein Maximum

Max. der Histiozyten beim Rind

Fibroblasten liegen teilweise parallel

keine Fibroblastenmigration mehr

alle Fibroblasten liegen parallel

Auftreten von mehrkernigen Riesenzellen im Wundgebiet

Migration und Proliferation von Fibroblasten

Vorherrschen der Fibroblasten im Wundgebiet

Höhepunkt der Fibroblastenzahl im Wundgebiet

nach 2 Wochen: Abnahme der Fibroblasten

weitere Zunahme der Fibroblasten

Höhepunkt der Fibroblastenproliferation

viele große Fibroblasten im Wundfeld

Auftreten von neuen Mastzellen

Mastzellen in geringer Zahl

Erythrozyten im Wundgebiet

7.-14. Tag Anstieg an Plasmazellen

Maximum von Plasmazellen

Lymphozyten nehmen zu

höchste Lymphozytenzahl im Wundgebiet

katabole Phase

anabole Phase (ab 7. - 10. Tag)

reparative Phase (ab 3. - 6. Tag)

Tg 1 2 3 4 5 6 7 8 9 10 11 12 13 14 15 16 17 18 19 20 21

Tabelle IIIa

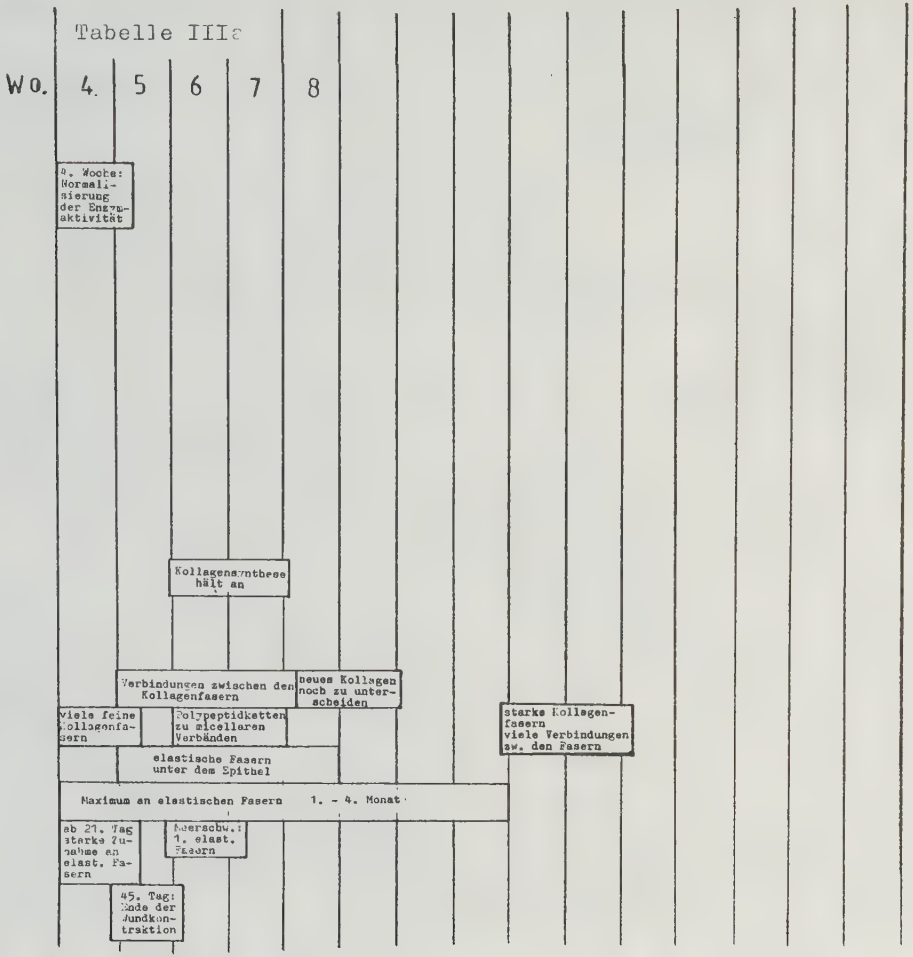

Tabelle IIIb

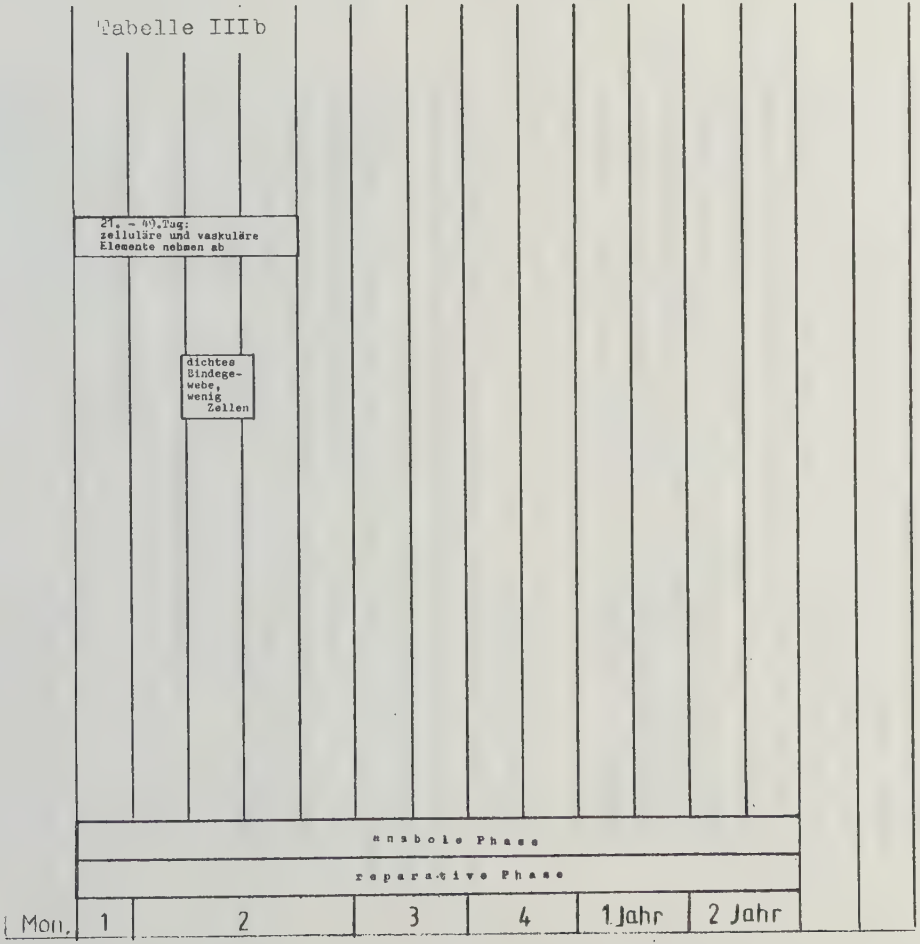

C. Tierexperimentelle Untersuchungen

I. Material und Technik

1. Beschreibung der Kollagenpräparationen

Von den bisher bekannten vier Kollagentypen ist Kollagen I am leichtesten verfügbar, am längsten bekannt und am genauesten untersucht. Dennoch weiß man noch wenig über seine biologischen Eigenschaften.
Kollagen I gehört zu den Skleroproteinen. Es liegt im Gewebe in seiner Quartärstruktur vor und erreicht in seinem vitalen Aufbau eine Stabilität die gleichkalibrigen Stahldrähten gleichkommt. Die biologische Textur des Kollagen I, wie sie in tierischen Geweben, wie z.B. im Corium vorkommt, verleiht diesem System neben der genannten Festigkeit, schwammartigen Charakter. Voraussetzung für seine Verwendbarkeit in der rekonstruktiven Chirurgie ist u.a. seine immunologische Unbedenklichkeit. Vorausgegangene Untersuchungen haben gezeigt, daß dies bei Material vom Rind und entsprechender Präparation für den Menschen der Fall ist. Die biochemische Aufklärung hat ergeben, daß die AS-Sequenz des Kollagen-I-Moleküls vom Rind weitgehend derjenigen des Menschen entspricht (Gay, Walter und Kühn 1976). Das von mir verwendete Material wurde in Form von Stanzzylindern aus dem Corium der ventralen Bauhhaut von Schlachtrindern gewonnen, mit proteolytischen Enzymen von allen zellulären und anderen Faserbestandteilen befreit, so daß letztlich ein dreidimensionales Netz von Kollagen-I-Faserbündeln vorlag. Hierin wurden die Kollagenmoleküle durch Dialdehydgruppen quervernetzt und anschließend durch Reduktion in einen sowohl in saurem als auch in alkalischem Milieu unlöslichen Zustand gebracht.
Die Sterilisation erfolgte durch ein Alkohol-Propylenoxid-Gemisch.

Die Präparate wurden vor ihrer Verwendung durch Spülen von der Sterilisationsflüssigkeit befreit und auf folgende Arten vorbehandelt:

a) ein Teil der Kollagenpellets wurde lyophilisiert
b) ein Teil der Kollagenpellets wurde über einen längeren Zeitraum in PBS-Lösung gelegt
c) ein Teil der lyophilisierten Kollagenpellets wurde unmittelbar vor der Implantation einzeln und unter sterilen Bedingungen in nativer Kollagenlösung[1)] getränkt.

Die Größe der lyophilisierten Pellets betrug 5,0 mm Länge und 2,7 mm Durchmesser, das Gewicht war 8 mg. Die Größe der PBS-Pellets betrug 5,1 mm Länge und 2,9 mm Durchmesser und sie wogen 31 mg.

---

1) Kollagenlösung der Firma Heyl & Co., Berlin

2. Versuchsanordnung

Als Versuchstiere wurden 80 Albino-Mäuse des Stammes NMRJ-Hannover beiderlei Geschlechtes verwendet. Das Gewicht der Tiere betrug bei Versuchsbeginn zwischen 24 g und 30 g, bei Versuchsende zwischen 30 g und 52 g. Vor Versuchsbeginn wurden bis zu 5 Tiere in einem Käfig gehalten. Ab Versuchsbeginn wurden die Tiere dann in Einzelkäfigen in einem vollklimatisierten Raum bei konstant 23° C und bei 55% relativer Luftfeuchtigkeit gehalten. Dieser Raum wurde in 12 Std.-Intervallen (von 7^{00} bis 19^{00}) beleuchtet. Die Tiere erhielten Altromin 1324-Haltungsdiät für Ratten und Mäuse der Firma Altrogge GmbH. & Co KG und Leitungswasser aus Saugflaschen, beides ad libitum.
Die Versuchstiere wurden in 5 verschiedene Gruppen eingeteilt:

Gruppe I: 20 Mäuse beiderlei Geschlechts, denen jeweils ein PBS-Kollagenpellet subkutan unter die Rückenhaut eingepflanzt wurde

Gruppe II: 20 Mäuse beiderlei Geschlechts, denen jeweils ein PBS-Kollagenpellet intramuskulär in den linken Oberschenkel eingepflanzt wurde

Gruppe III: 20 Mäuse beiderlei Geschlechts, denen jeweils ein lyophilisiertes Kollagenpellet subkutan unter die Rückenhaut eingepflanzt wurde

Gruppe IV: 10 Mäuse beiderlei Geschlechts, denen jeweils ein lyophilisiertes Kollagenpellet, das vorher mit Kollagenlösung getränkt wurde, subkutan unter die Rückenhaut eingepflanzt wurde

Gruppe V: 10 Mäuse beiderlei Geschlechts, denen jeweils ein lyophilisiertes Kollagenpellet, das vorher ebenfalls mit Kollagenlösung getränkt wurde, intramuskulär in den linken Oberschenkel eingepflanzt wurde.

Von den Tieren der Gruppen I - III wurden 5, 10, 21 und 84 Tage post operationem jeweils 5 Tiere jeder Gruppe getötet und die Proben entnommen.

Von den Tieren der Gruppen IV und V wurden aus jeder Gruppe 5 Tiere 10 Tage post operationem und 5 Tiere 21 Tage post operationem getötet und die Proben entnommen.

3. Technik der Implantation

Alle Versuchstiere wurden mit Äther narkotisiert und anschließend auf einer Styroporplatte fixiert. Die Haare im jeweiligen Operationsfeld wurden zuerst mit einer Schermaschine und dann zusätzlich mit Naßrasur geschoren. Der Bereich des Operationsfeldes wurde mit Merfen^{R} (Firma Zyma-Blaes AG München) desinfiziert. Die Implantation der Kollagenpellets erfolgte unter aseptischen Bedingungen. Mit einer spitzen Schere wurde ein Schnitt von ca. 3 mm Länge durch die Kutis gesetzt und dann das Kollagenpellet mit Hilfe eines Kapaunisiergerätes (Firma Hauptner, Solingen) implantiert.
Bei der subkutanen Implantation wurde der Schnitt im vorderen Drittel des Rückens in der Medianlinie durch die Rückenhaut gelegt, das Kollagenpellet mit dem Kapaunisierinstrument unter die Haut implantiert und die Wunde nicht genäht.
Bei der intramuskulären Implantation wurde der Hautschnitt etwa in der Mitte des linken Oberschenkels im Bereich des M. biceps femoris von lateral gesetzt und das Kollagenpellet mit dem Kapaunisiergerät tief in die Oberschenkelmuskulatur implantiert. Anschließend wurde die Hautwunde mit einer Knopfnaht verschlossen. Als Nahtmaterial wurde Vicryl^{R}3/0 (Ethicon) verwendet. Die Knopfnähte mußten nicht gezogen werden, da sich alle Versuchstiere die Fäden bereits am 1. Tag p. op. entfernt hatten.

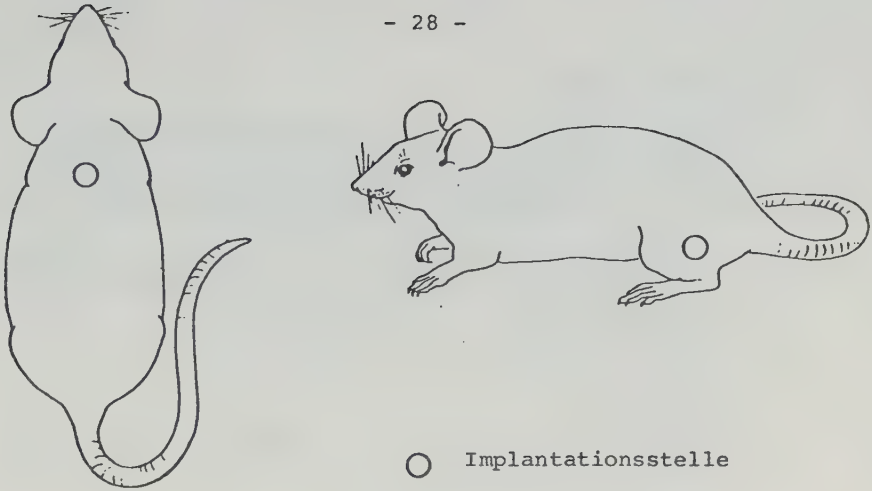

Abb. I Lage der Implantate in den Versuchstieren

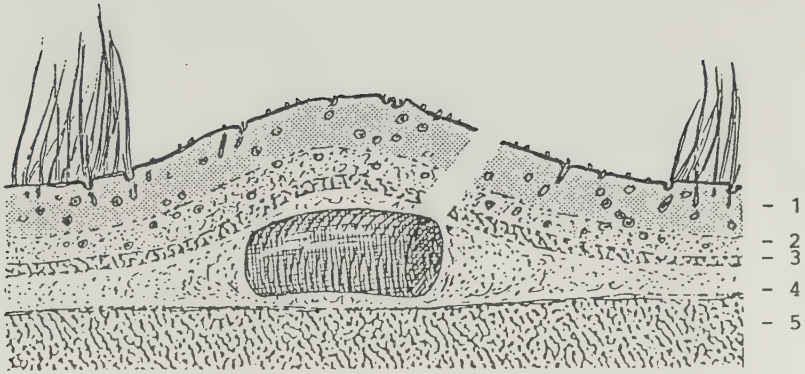

Abb. II Lage des subcutan implantierten Kollagenzylinders

1 - Cutis

2 - Subcutis

3 - Fascia trunci superf. mit Hautmuskel

4 - Fascia trunci prof.

5 - Rückenmuskulatur

4. Probenentnahme

Vor Entnahme der Proben wurden die Mäuse durch Äther getötet. Dann wurde das Kollagenpellet mit dem umgebenden Gewebe großzügig excidiert. Die Fixation der Proben erfolgte in 3% GAH. Die Proben wurden nach 12tägiger Fixationsdauer in Paraplast eingebettet und mit dem Mikrotom Schnitte in einer Dicke von 5 µm angefertigt.
Die Proben wurden gefärbt:
1. mit H.E.
2. nach Goldner.
Die Beurteilung der histologischen Präparate erfolgte nach diesen Gesichtspunkten:
1. Immigrationstiefe der Zellen
2. Immigrationsdichte der Zellen
3. Art der ins Pellet eingewanderten Zellen
4. Gefäßeinsprossung.
Um genauere Angaben über die Immigrationstiefe der Zellen machen zu können, wurde die Schnittfläche des Pellets in drei Zonen eingeteilt, deren Breite jeweils einem Radiusdrittel der Pelletschnittfläche entspricht.

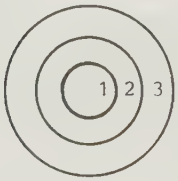

1 - periphere Zone
2 - mittlere Zone
3 - zentrale Zone

Abb. III Einteilung der Pelletschnittfläche

II. Histologische Ergebnisse

1. Versuchsgruppe I, 5 Tage Verweildauer

Am Rand der implantierten Kollagenpellets dieser Versuchsgruppe ist eine deutliche Zellimmigration feststellbar. Besonders viele Zellen sind in den Randbezirk der Pellets eingewandert, der der Hautmuskulatur am nächsten liegt. Auch aus dem lockeren Bindegewebe zwischen Hautmuskulatur und der Fascia trunci profunda sind zahlreiche Zellen in die Pellets vorgedrungen. Die geringste Dichte immigrierter Zellen liegt dort vor, wo die Fascia trunci profunda an die Kollagenzylinder grenzt.
Im lockeren Bindegewebe, das die Pellets rundherum umschließt, ist eine Zunahme der Zelldichte festzustellen. Vor allem die Zahl der Rundzellen (80% Lymphozyten, 20% Histiozyten) hat sich gegenüber dem physiologischen Zustand gesteigert.
Die meisten der in die Kollagenpellets eingewanderten Zellen sind locker über einen schmalen Randbezirk der Pellets verteilt, der sehr unterschiedliche Breite aufweist und sich bei vier der Präparate etwa bis 52 µm tief ins Pelletinnere ausdehnt, bei einem der Präparate jedoch bis zu 78 µm.
Bei den in diesen Randbezirk immigrierten Zellen handelt es sich vorwiegend um Fibroblasten, nur vereinzelt liegen Rundzellen- vorwiegend Lymphozyten und nur wenige Histiozyten- und sehr wenige Granulozyten darin. An einigen Stellen liegen die Rundzellen etwas dichter zusammen. In zwei der Präparate treten im Randbezirk auch vereinzelt Gruppen eng beeinanderliegender Plasmazellen auf.

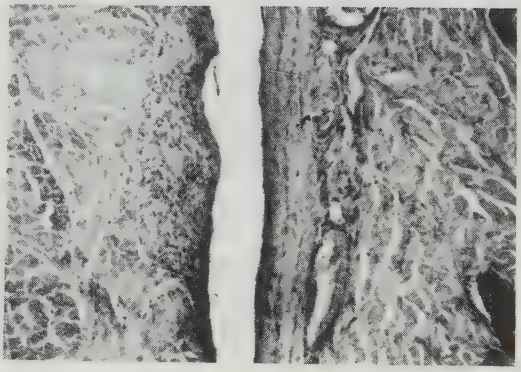

Abb. 1a: 5 Tage p.o. Ausschnitt des implantierten Pellets (links) und der angrenzenden Hautmuskulatur und Subkutis (rechts). Viele Zellen sind in den Randbezirk des Kollagenpellets immigriert. (H.E., 96 fache Vergr.)



Abb. 1b: 5 Tage p.o. Ausschnitt aus Abb. 1a Viele Fibroblasten, Rundzellen und nur wenige Granulozyten liegen im Randbereich des Kollagenellets. (H.E., 384 fache Vergr.)

Während in diesem mit Zellen etwas dichter besetzten, konzentrischen Randbezirk die Hauptmenge der eingewanderten Zellen liegt, sind mehrere Zellen bereits tiefer in das Pelletinnere vorgedrungen. Diese Zellen befinden sich großenteils auf radiär zur Pelletmitte ziehenden Bahnen, die sich zwischen den Kollagenfaserbündeln der Pellets erstrecken.
Diese von mehreren Zellen relativ dicht besetzten "Zellstraßen" enden ungefähr bei einer Tiefe von 260 µm im Pelletinneren. Je weiter sie in das Pellet vordringen, umso mehr nimmt die Zahl der Fibroblasten ab, während der prozentuale Anteil an Rundzellen (zu 80% Lymphozyten) zunimmt, so daß schließlich mehr Rundzellen als Fibroblasten in einer Tiefe von 200 µm liegen.
In der Randzone der Präparate sind die Fibroblasten unterschiedlich ausgerichtet, auf den Zellbahnen liegen sie radiär. Nur sehr wenige Fibroblasten sind außerhalb der Zellstraßen zwischen den einzelnen Kollagenfasern in die Pellets vorgewandert.
Auf den Zellstraßen sind keine Granulozyten vorhanden.

Sind also bis zu einer Tiefe von 260 µm mehrere Zellen immigriert, so sind noch weiter im Pelletinneren, auch in der mittleren und zentralen Zone nur sehr wenige Zellen in großen Abständen anzutreffen. Hierbei handelt es sich ausschließlich um Lymphozyten.
Die Pellets werden von einigen wenigen dicht angeordneten Bindegewebszügen zirkulär umschlossen, zwischen denen zahlreiche Fibroblasten, ebenfalls zirkulär ausgerichtet, liegen.
Bei einigen Präparaten dieser Versuchsgruppe ist eine Regeneration der bei der Implantation durchtrennten Hautmuskulatur zu beobachten, die mit der Bildung von Kernketten in den Skelettmuskelfasern einhergeht.
Eine Vaskularisierung der Kollagenpellets hat bei keinem der Präparate stattgefunden.

2. Versuchsgruppe II, 5 Tage Verweildauer

In die Präparate dieser Versuchsgruppe sind nur wenige Zellen immigriert. Dennoch kann man im Randbereich der Pellets eine sehr schmale Zone, die sich rund um die Pellets zieht, erkennen, in der mehrere Zellen liegen. Dieser Bereich ist etwa 13 µm breit, reicht bei einem der Präparate aber bis 36 µm tief in das Pellet.

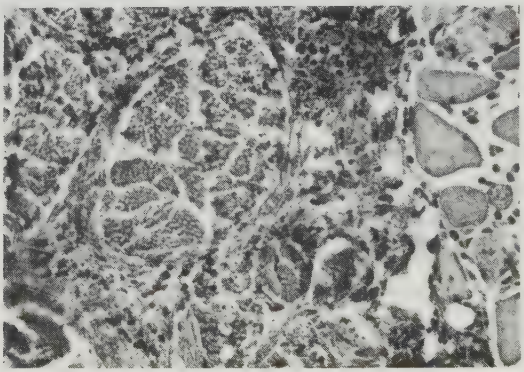

Abb. 2: 5 Tage p.o. Ausschnitt des Kollagenpellets (links) und der angrenzenden Muskulatur (rechts). Mehrere Fibroblasten und basophile Rundzellen liegen im Randbereich des Kollagenpellets. (H.E., 240 fache Vergr.)

In diesem Randbereich halten sich die Fibroblasten und die Rundzellen zahlenmäßig das Gleichgewicht. Unter den Rundzellen findet man etwa doppelt so viele Lymphozyten wie Histiozyten. Sehr wenige Granulozyten liegen in großen Abständen voneinander in diesem Bezirk, bei einigen Präparaten sind auch einzelne Plasmazellen und Mastzellen in geringer Anzahl zu erkennen.
Dort, wo in der angrenzenden Muskulatur zwischen den einzelnen Muskelanteilen Bindegewebe eingelagert ist, ist in den Maschen dieses Gewebes eine dichte Zellansammlung

zu beobachten. Zahlreiche basophile Rundzellen und auch mehrere Granulozyten liegen in dem Netzwerk zwischen den Fibroblasten.
An den Muskelfasern selbst sind keine Veränderungen festzustellen, abgesehen von Regenerationserscheinungen der bei der Implantation verletzten Muskelfasern.
Auf einigen radiär verlaufenden Zellstraßen ziehen nur wenige Zellen tiefer in die Pellets hinein und erreichen bei vier der Präparate etwa 260 µm Tiefe. Diese Zellbahnen nehmen dort ihren Ausgang, wo dem Pellet außen lockeres Bindegewebe benachbart ist.

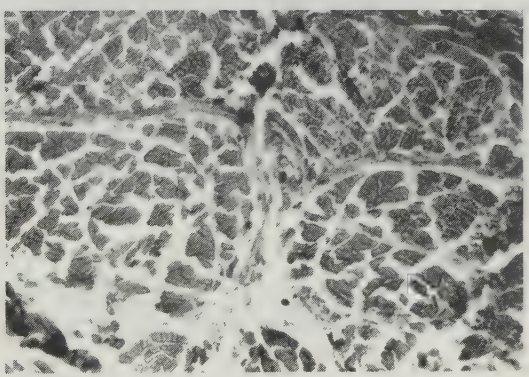

Abb. 3: 5 Tage p.o. Nur wenige Zellen, vorwiegend Lymphozyten, ziehen auf Zellstraßen tiefer ins Kollagenpellet. (H.E., 240 fache Vergr.)

Die vorherrschende Zellart auf den Zellstraßen sind Rundzellen, davon etwa 80% Lymphozyten. In der Peripherie liegen noch mehrere Fibroblasten und auch vereinzelt Granulozyten auf den Zellstraßen. Tiefer im Pelletinneren sowie in der mittleren und zentralen Pelletzone sind in den Präparaten nur sehr wenige Zellen, nämlich Lymphozyten, zu finden.

Es sind keine Gefäße in die Kollagenpellets eingesproßt.

Bei einem Präparat dieser Versuchsgruppe tritt eine starke entzündliche Reaktion auf. Dichte Zellinfiltrate dringen keilförmig in dieses Kollagenpellet vor und nehmen ihren Ausgang von etwa einem Viertel des gesamten Pelletumfangs. Bei den sehr dicht aneinanderliegenden, massiv immigrierten Zellen handelt es sich in der Hauptsache um Granulozyten und sehr viele Lymphozyten, die bis zu einer Tiefe von 414 µm vorstoßen. In diesem entzündlichen Sektor sind nur wenige Fibroblasten anzutreffen. Sie sind auf den Randbereich beschränkt.
In der Muskulatur, die an diesen Entzündungsbezirk des Pellets angrenzt, liegen vermehrt Bindegewebszüge und zwar nicht nur zwischen den Muskeln, sondern auch zwischen den einzelnen Muskelfasern. Dieses Bindegewebe ist dicht mit Zellen besetzt. Viele basophile Rundzellen und auch mehrere Granulozyten sind zwischen den Fibroblasten eingewandert. Ein Teil der Muskelfasern in diesem Bezirk zeigt deutliche Degenerationserscheinungen.

3. Versuchsgruppe III, 5 Tage Verweildauer

Eine Zellimmigration in die Kollagenimplantate ist von allen Seiten her erkennbar, es sind jedoch insgesamt nicht sehr viele Zellen eingewandert.

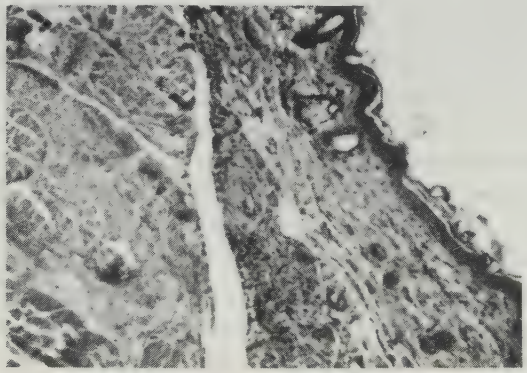

Abb. 4: 5 Tage p.o. Rechts im Bild Cutis, Subcutis und Fascia trunci supf. mit Hautmuskulatur, links ein Teil des Kollagenpellets. Nur wenige Zellen sind in das Pellet immigriert. (H.E., 96 fache Vergr.)

Die meisten Zellen liegen in der Pellethälfte, die der Hautmuskulatur am nächsten liegt, während von Seiten der Fascia trunci profunda bzw. der Rückenmuskulatur nur sehr wenige Zellen in das Pellet vorgedrungen sind.
Bis zu einer Tiefe von 10,4 µm liegen die Zellen im Randbereich der Pellets etwas dichter, sonst sind sie sehr locker und gleichmäßig in den Pellets verteilt.

In diesem schmalen Randbezirk der Pellets, der eine etwas stärkere Zellansammlung aufweist, dominieren die Rundzellen, die Fibroblasten sind zahlenmäßig nur wenig schwächer vertreten. Bei den Rundzellen stehen mit etwa

75% die Lymphozyten im Vordergrund. Einige wenige Granulozyten sind in großen Abständen ebenfalls in diesem Randbezirk anzutreffen.
Die Fibroblasten ziehen großenteils zwischen den einzelnen Kollagenfasern in die Pellets hinein.
Bei einem der Präparate liegt am Pelletrand ein kleines, dichtes Rundzellinfiltrat.
Die kollagenen Implantate werden rundherum von einigen dichten, zirkulär angeordneten Bindegewebszügen umhüllt, in denen zahlreiche, ebenfalls zirkulär ausgerichtete, Fibroblasten liegen.
In der Umgebung der Pellets, nämlich im lockeren Bindegewebe zwischen Hautmuskulatur und der Fascia trunci profunda haben sich viele Zellen versammelt. Sehr viele Rundzellen, davon 50% Lymphozyten und 50% Histiozyten, liegen zwischen den Fibroblasten des Bindegewebes.
In der Hautmuskulatur sind viele Arteriolen und blutgefüllte Venolen zwischen den Muskelzügen erkennbar und auch in der Subkutis liegen mehrere Gefäße.
Die Zellen liegen weiter im Inneren des Pellets gleichmäßig und locker verteilt, wobei mehrere Zellen bis zu einer Tiefe von 200 bzw. 250 µm vorgedrungen sind. Bahnen, auf denen mehrere Zellen liegen, kommen nur bei einem der fünf Präparate vor, und auch diese Zellstraßen sind nur sehr schwach mit Zellen besetzt.
Bei den Zellen, die vom Rand bis zu 200 µm in das Pellet vorgedrungen sind, wie überhaupt in den Präparaten dieser Gruppe, sind ungefähr dreimal soviele Rundzellen (25% Histiozyten, 75% Lymphozyten) wie Fibroblasten vorhanden.
In zwei Präparaten liegen auch in der mittleren und zentralen Zone der Pellets mehrere Zellen, während bei den anderen drei Präparaten in der Zentralzone gar keine Zellen und in der mittleren Zone nur wenige auftreten. In diesen beiden inneren Zonen trifft man fast nur auf weit verstreute Lymphozyten und wenige Histiozyten.

Eine Vaskularisierung ist zu diesem Zeitpunkt noch bei keinem der implantierten Kollagenzylinder zu beobachten.

4. Versuchsgruppe I, 10 Tage Verweildauer

Bei allen Präparaten dieser Versuchsgruppe sind nach 10 Tagen viele Zellen in die periphere Zone eingewandert. Die Zellen liegen im Pelletrandbezirk relativ dicht nebeneinander. Dieser Bezirk mit starker Zellinfiltration reicht bis etwa 81 µm tief ins Pelletinnere. Besonders viele Zellen befinden sich in dem Pelletsektor, der der Hautmuskulatur am nächsten ist. Auch aus dem Bindegewebe zwischen Hautmuskulatur und Fascia trunci profunda sind zahlreiche Zellen in die Implantate immigriert.

In den Pelletbezirk, der an die Fascia trunci profunda grenzt, sind die Zellen nicht so tief eingewandert. Der dichter besiedelte Bereich reicht dort nur etwa 60 µm tief.
Bei zweien der Präparate treten am Rand des Pellets kleine dichte Rundzellinfiltrate auf.
Abgesehen von diesen Bezirken mit entzündlichen Reaktionen liegen die Zellen im Randbereich der Pellets gleichmäßig verteilt. Die Fibroblasten sind weitaus in der Überzahl, dazwischen liegen Rundzellen, die höchstens ein Viertel der Gesamtzellzahl ausmachen. Bei den Rundzellen trifft man vor allem auf Lymphozyten, nur einige Histiozyten liegen in den Präparaten.
Die Zahl der Granulozyten im Randbereich ist ebenfalls sehr gering. Etwas weiter im Inneren der Pellets, aber noch in der peripheren Zone, nimmt der Anteil an Rundzellen immer mehr zu bis es zu einem Gleichgewicht zwischen Fibroblasten und Rundzellen kommt.
Dieses Gleichgewichtsverhältnis trifft auch für die Zellen zu, die auf bestimmten Bahnen tiefer in das Pellet vorgedrungen sind. Diese Zellstraßen liegen vorwiegend in der Pellethälfte, die der Hautmuskulatur am nächsten ist. Sie reichen bis zu einer Teife von 310 µm in die periphere Pelletzone, bei einem der Präparate nur 190 µm.

Bei diesem letztgenannten Präparat ist die Zellimmigration insgesamt wesentlich schwächer als bei den anderen vier Präparaten.
In der mittleren und der zentralen Pelletzone befinden sich bei allen fünf Präparaten sehr weit verstreut einige Zellen, und zwar Lymphozyten.
Im lockeren Bindegewebe rund um die Kollagenimplantate haben sich sehr viele Zellen angesammelt, in der Hauptsache Lymphozyten, Histiozyten und auch einige Granulozyten. Viele Kapillaren verlaufen zwischen den Bindegewebszellen.
In vier der fünf Präparate dieser Versuchsgruppe sind vom Rand her einige Kapillaren eingesproßt, deren größter Durchmesser 10,4 µm beträgt. Sie sind alle stark blutgefüllt. Diese Gefäße sind wie auch die anderen Zellen auf Straßen zwischen den einzelnen Kollagenfaserbündeln tiefer ins Pelletinnere gezogen. Das tiefste Gefäß ist 130 µm weit vorgedrungen.
Besonders zahlreich sind die Kapillaren in dem Bereich der Rundzellinfiltrate am Pelletrand in den zwei oben erwähnten Präparaten.
Bei mehreren Präparaten dieser Versuchsgruppe sind in der Hautmuskulatur Regenerationserscheinungen zu erkennen.

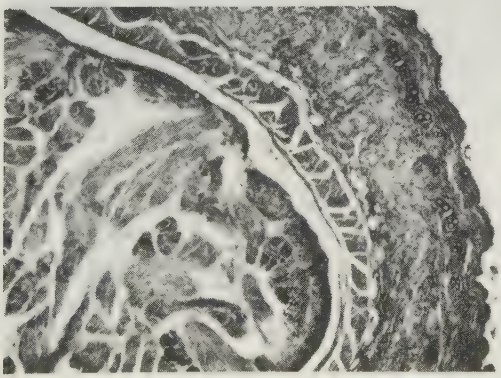

Abb. 5: 10 Tage p.o. Übersichtsaufnahme. Links das implantierte Kollagenpellet, rechts im Bild, an das Pellet anschließend, die Hautmuskulatur, Subkutis und Kutis. (H.E., 38,4 fache Vergr.)

5. Versuchsgruppe II, 10 Tage

Bei drei Präparaten dieser Gruppe findet man eine dichte, aber nicht sehr tiefe Zellimmigration in die implantierten Pellets.
In der rund um die Pellets angrenzenden Muskulatur sind keine Veränderungen festzustellen, abgesehen von Regenerationserscheinungen in den bei der Implantation verletzten Muskelfasern. An einigen Stellen befindet sich zwischen den Muskeln lockeres Bindegewebe mit Gefäßen und Nerven. Dort haben sich mehrere Zellen angesammelt, vorwiegend Fibroblasten und auch mehrere basophile Rundzellen. In der Nachbarschaft dieser Bindegewebsbezirke ist die Zelleinwanderung in die Pellets dichter und tiefer.

Die immigrierten Zellen liegen in einer unterschiedlich breiten Randzone der Pellets dichter als weiter im Pelletinneren. Dieser Randbezirk reicht an einigen Stellen bis zu 70 µm ins Pelletinnere. In diesem Bereich liegen vor allem Fibroblasten, die dicht am Pelletrand zirkulär angeordnet sind und etwas weiter im Pelletinneren kreuz- und quer verteilt sind.
An mehreren Stellen befinden sich im Pelletrandbezirk auch kleine, dichte Zellinfiltrate aus eng aneinanderliegenden Rundzellen. Bei den Rundzellen handelt es sich fast ausschließlich um Lymphozyten, nur sehr wenige Histiozyten sind in den Implantaten zu beobachten. Eine geringe Anzahl von Granulozyten ist in den Pelletrandbezirk immigriert.
Mehrere Zellen sind über diesen Randbereich hinaus tiefer in die Pellets vorgedrungen. Sie liegen großenteils auf schmalen Bahnen angeordnet, die sich in Richtung Pelletmittelpunkt erstrecken und bei 400 µm ihr Ende finden. Auf diesen Zellstraßen liegen etwa gleichviele Fibroblasten und Lymphozyten, aber nur wenige Histiozyten.

Während in der peripheren Pelletzone viele Zellen anzutreffen sind, liegen in der mittleren und zentralen Zone nur einzelne, weit voneinander entfernte Lymphozyten.
In diese drei Präparate sind nur wenige, kleine Kapillaren mit einem Durchmesser von 6 µm eingesproßt, die kaum die Grenze zum Pellet überschritten haben.
Im Gegensatz zu diesen drei Präparaten mit einer zwar massiven Zelleinwanderung, aber nur geringgradigen entzündlichen Reaktion stehen die anderen zwei Präparate, die beide starke Inflammationsbezirke aufweisen.
Die Zelleinwanderung in diese beiden Implantate ist wesentlich dichter, die Zellen liegen bis zu einer Tiefe von 104 µm eng aneinander. In diesem Bereich findet man vor allem Granulozyten, dazwischen auch mehrere Fibroblasten und zahlenmäßig am geringsten einige basophile Rundzellen.



Abb. 6a: 10 Tage p.o. Dichte Zelleinwanderung in das Kollagenpellet. Zahlreiche Granulozyten, Fibroblasten und basophile Rundzellen sind immigriert. (H.E., 240 fache Vergr.)

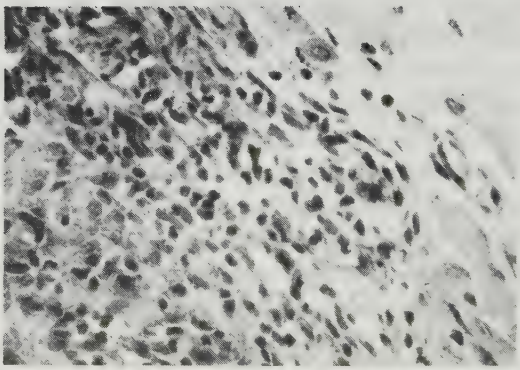

Abb. 6b: 10 Tage p.o. Ausschnitt aus Abb. 6a (H.E., 384 fache Vergr.)

In der benachbarten Muskulatur treten Veränderungen auf. Es liegen breite Bindegewebszüge mit sehr vielen Zellen, vor allem Fibroblasten und Lymphozyten, sowie mehrere kleine Kapillaren zwischen den einzelnen Muskelfasern.

Breite, dicht besetzte Zellstraßen führen bei beiden Präparaten bis fast an die Grenze zur zentralen Zone, bis in 780 µm Tiefe. Mehrere Zellen sind auch in der Pelletzentralzone anzutreffen. Auf den Zellstraßen und auch sonst unregelmäßig im Pellet verteilt, findet man überwiegend Granulozyten, sehr viele Lymphozyten, weniger Histiozyten und Fibroblasten.
In der mittleren Pelletzone liegen auf manchen Zellstraßen in großen Mengen die Reste zerfallener Zellen. Die in der zentralen Pelletzone liegenden Zellen sind dagegen alle intakt. In beiden Präparaten treten auch dichte Infiltrate basophiler Rundzellen sowohl in der peripheren als auch in der mittleren Zone auf.

Die Struktur der Kollagenpräparate ist aber in allen Bereichen erhalten geblieben, es findet nirgends eine Auflösung statt. Zahlreiche kleine Kapillaren mit einem Durchmesser bis zu 10,4 µm sind von allen Seiten her bis in 88 µm Tiefe eingewandert.

6. Versuchsgruppe III, 10 Tage Verweildauer

In die Präparate dieser Versuchsgruppe sind nicht allzuviele Zellen immigriert. Sie liegen über das ganze Pellet locker und gleichmäßig verteilt. Allerdings sind sie am Pelletrand bis zu einer Tiefe von 60 - 80 µm etwas zahlreicher als weiter im Pelletinneren.
In diesem dichter besiedelten Randbezirk der Kollagenimplantate sind fast nur Fibroblasten anzutreffen, vereinzelt liegen Lymphozyten dazwischen. Die Zahl der Granulozyten ist verschwindend gering. An wenigen Stellen sind kleine dichtere Rundzellinfiltrate am Rand der Pellets zu sehen.
Die Fibroblasten sind in Randnähe zirkulär ausgerichtet, am Übergang zu den Zellstraßen liegen sie in radiärer Richtung.
Im Gegensatz zum Pelletinneren haben sich im lockeren Bindegewebe rund um die Pellets sehr viele Zellen angesammelt, sie liegen ziemlich dicht. Zahlreiche Rundzellen, darunter auch viele Histiozyten, mehrere Granulozyten und viele kleine blutgefüllte Kapillaren füllen den Raum zwischen den Fibroblasten aus.



Abb. 7: 10 Tage p.o. Im lockeren Bindegewebe zwischen Pellet (unten) und Hautmuskulatur (oben) liegen viele Histiozyten, Granulozyten und Fibroblasten. In den Randbezirk des Kollagenpellets sind fast ausschließlich Fibroblasten immigriert. (H.E., 384 fache Vergr.)

Bei einigen Präparaten sind größere Gefäße und Nerven im Bindegewebe zwischen Hautmuskulatur und Fascia trunci profunda anzutreffen. In der Hautmuskulatur und in der Subkutis liegen viele Blutgefäße.
Auch bei diesen Präparaten ist die Zellimmigration in den Pelletbereichen stärker und tiefer, die sich in Nähe der Hautmuskulatur befinden. Die Zelleinwanderung aus dem Bindegewebe von Seiten der Fascia trunci profunda ist weniger dicht.
Dünn besetzte Zellbahnen in geringer Zahl ziehen in Richtung Pelletmitte bis zu 450 µm Tiefe.
In der mittleren Pelletzone sind nur wenige Zellen, in der zentralen Zone sind bei keinem der Präparate Zellen anzutreffen. Auf den Zellstraßen und in der mittleren Zone der Präparate liegen ungefähr gleichviele Fibroblasten und Lymphozyten.
In die Präparate dieser Versuchsgruppe sind nach 10 Tagen noch keine Gefäße vorgedrungen.

7. Versuchsgruppe IV, 10 Tage Verweildauer

Die Zellimmigration in die Kollagenpellets dieser Gruppe ist stark und dicht von allen Seiten, obwohl auch bei diesen Präparaten die Einwanderung in den Pelletzonen, die der Hautmuskulatur am nächsten liegen, sowie aus dem Bindegewebe zwischen Hautmuskulatur und Fascia trunci profunda besonders dicht und tief ist. In die Pelletbereiche, die an die Fascia trunci profunda angrenzen, sind die Zellen ebenfalls zahlreich und tief eingewandert.
Das lockere Bindegewebe rund um die Kollagenpellets zeigt bei allen Präparaten einen starken Zellreichtum und eine große Anzahl Gefäße. Im Bindegewebe liegen sehr viele Rundzellen (75% Lymphozyten, 25% Histiozyten) und viele Granulozyten zwischen den Fibroblasten.
Die Zellen liegen in der peripheren Pelletzone bis zu einer Tiefe von 250 µm sehr dicht, einzelne Kollagenfaserbündel werden von ihnen rundherum umschlossen. Diese Intensität der Zelleinwanderung ist am ganzen Pelletrand zu beobachten. Die Zahl der Fibroblasten und Rundzellen ist gleichgroß. Bei den Rundzellen überwiegen die Lymphozyten stark, nur wenige Histiozyten sind zu finden. Einige Granulozyten liegen ebenfalls im Randbereich, wie auch einige Plasmazellen.
Bei zwei der Präparate treten im Randbereich dichte Rundzellinfiltrate auf, die tief in die Pellets reichen, bis zu 600 µm in die mittlere Zone.
Dicht besetzte Zellstraßen ziehen bis in die gleiche Tiefe, also ebenfalls bis zur mittleren Pelletzone. In einem der Präparate aber dringen die Zellbahnen noch wesentlich weiter vor, sogar bis 1146 µm in die Zentralzone.

Auf den Zellstraßen und bei den wenigen einzeln über die beiden inneren Pelletzonen verstreuten Zellen handelt es sich großenteils um Lymphozyten und etwas weniger Fibroblasten.

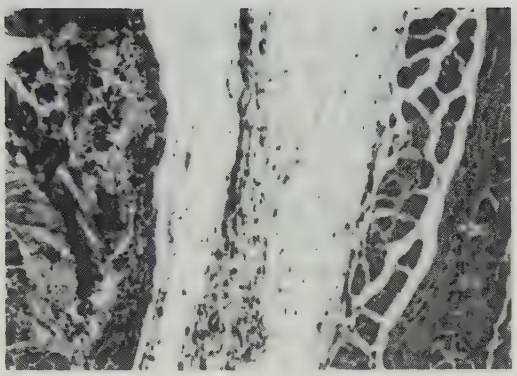

Abb. 8a: 10 Tage p.o. Zahlreiche Zellen liegen im lockeren Bindegewebe zwischen Pellet (links) und Hautmuskulatur (rechts). Auch ins Pellet sind sehr viele Zellen eingewandert. (H.E., 96 fache Vergr.)

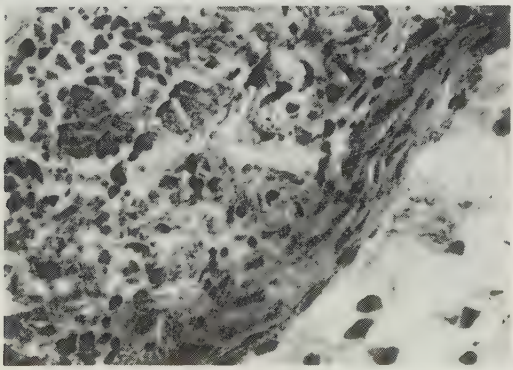

Abb. 8b: 10 Tage p.o. Zahlreiche Fibroblasten und Lymphozyten sind in den Randbezirk des Kollagenpellets immigriert. Die Fibroblasten liegen am Rand des Pellets zirkulär ausgerichtet. (H.E., 384 fache Vergr.)

Die Fibroblasten liegen in der Randzone in zirkulärer Anordnung, auf den Zellstraßen sind sie radiär ausgerichtet. Einige wenige Granulozyten liegen am peripheren Beginn der Zellstraßen zwischen den anderen Zellen.
In die periphere und mittlere Pelletzone sind bei allen Präparaten sehr viele Zellen immigriert, aber auch in der Zentralzone liegen mehrere Zellen. Bei dem vorher erwähnten Präparat ziehen sie auf Zellstraßen bis in diese Tiefe, bei den anderen Präparaten sind sie unregelmäßig auch über die Pelletmitte verteilt. In der zentralen Zone liegen Lymphozyten und wenige Fibroblasten.
Einige kapillare Gefäße sind in jedes der fünf Präparate eingesproßt. Sie liegen an den Stellen der dichtesten Zellimmigration und teilweise auch auf größeren Zellstraßen. Diese Kapillaren haben einen Durchmesser bis zu 15 µm. Im Randbereich der Pellets liegen ebenfalls mehrere kleine Gefäße. Nur dort, wo die dichten Rundzellinfiltrate tiefer ins Pelletinnere reichen, sind einige Gefäße tiefer eingesproßt und liegen bis zu 210 µm tief.

8. Versuchsgruppe V, 10 Tage Verweildauer

Zahlreiche Zellen sind in alle fünf Präparate dieser Versuchsgruppe eingewandert. In einem Bezirk der peripheren Pelletzone, der bis 80 oder 90 µm tief ins Pelletinnere reicht, liegen sehr viele Zellen dicht beieinander. Die Zellimmigration ist dort, wo Bindegewebe an die Kollagenpellets grenzt, besonders tief und dicht.

Die Fibroblasten sind in diesem Bereich stark in der Überzahl, unmittelbar am Pelletrand liegen sie zirkulär, weiter im Pelletinneren unregelmäßig ausgerichtet.
Ein Viertel der Gesamtzellzahl in der dicht von Zellen besiedelten Randzone besteht aus Rundzellen, zum größten Teil aus Lymphozyten. Sie liegen zwischen den Fibroblasten verteilt, bilden aber an einigen Stellen am Pelletrand kleine dichte Infiltrate aus lauter Rundzellen.

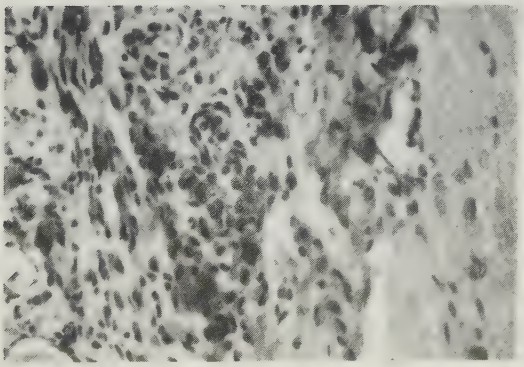

Abb. 9: 10 Tage p.o. Zahlreiche Zellen sind in das Pellet immigriert. Die Fibroblasten sind in der Randzone des Pellets in der Überzahl, an einigen Stellen liegen aber kleine dichte Rundzellinfiltrate. (H.E., 240 fache Vergr.)

Die Anzahl der Granulozyten in den Präparaten ist sehr gering. Bei zwei der implantierten Kollagenpellets liegen einige Plasmazellen im Randbereich.
An mehreren Stellen befinden sich in Nachbarschaft der Pellets Bindegewebsstraßen zwischen den einzelnen Muskeln. In diesem Bindegewebe haben sich sehr viele Zellen angesammelt. Zahlreiche Rundzellen, darunter viele Histiozyten, liegen zwischen den dominierenden Fibroblasten. Mehrere Granulozyten sind ebenfalls in diesem Bindegewebe vertreten.
Außerdem ziehen relativ breite Bindegewebsstraßen zwischen die einzelnen Muskelfasern der angrenzenden Muskulatur. Viele Fibroblasten und basophile Rundzellen begleiten sie.
Nur in einem der Präparate sind die Bindegewebszüge schmal und nur von einigen Fibroblasten besetzt.
Fast in jedem der Präparate trifft man auf Regenerationserscheinungen in den bei der Implantation verletzten Muskelfasern mit zahlreichen Zellkernen in den Muskelknospen.
Mehrere Zellstraßen ziehen ungefähr 400 µm ins Pelletinnere. Sie sind nur schwach mit Zellen besetzt.
Die Zellen wandern großenteils auf diesen Bahnen, mehrere aber auch zwischen den einzelnen Kollagenfasern ins Pelletinnere. Die am tiefsten immigrierten Zellen liegen bei diesen Präparaten in einer Tiefe von 600 µm, in der zentralen Zone befinden sich keine Zellen.
Auf den Zellstraßen und auch sonst liegen in der mittleren Pelletzone gleichviele Fibroblasten und Lymphozyten, aber nur wenige Histiozyten. Die implantierten Pellets werden von einigen Zirkulärschichten aus dichten Bindegewebslagen umhüllt.
In eines der Präparate sind wesentlich mehr Zellen eingewandert als in die vier anderen. Der dicht besiedelte Randzellsaum ist viel breiter und reicht bis 312 µm in

dieses Implantat. Der prozentuale Anteil an Rundzellen und Granulozyten in dieser Randzone ist erheblich höher als bei den anderen Präparaten, die Fibroblasten sind jedoch am zahlreichsten.
Die Zellstraßen in diesem Präparat sind dicht mit Zellen besetzt und ziehen bis in 600 µm Tiefe.
In der peripheren und mittleren Zone liegen sehr viel mehr Zellen als bei den anderen Präparaten.
Die zentrale Zone ist zellfrei.
In alle fünf Präparate sind mehrere kleine Blutgefäße eingesproßt. Diese Kapillaren sind stark blutgefüllt. Sie befinden sich vorwiegend am Pelletrand und reichen bis zu einer maximalen Tiefe von 57 µm. Der Durchmesser des größten Gefäßes beträgt 15 µm.

9. Versuchsgruppe I, 21 Tage Verweildauer

In alle Implantate dieser Versuchsgruppe sind sehr viele Zellen eingewandert. Die Zellen liegen im Randbereich der Pellets so dicht, daß die Struktur der Kollagenpellets kaum noch zu erkennen ist. Die Zellimmigration ist in der Pellethälfte, die der Hautmuskulatur benachbart ist, stärker ausgeprägt.

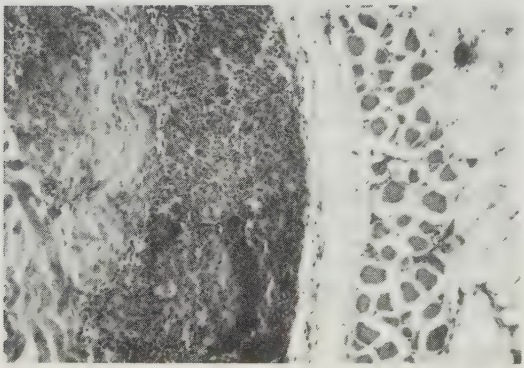

Abb. 10a: 21 Tage p.o. Zahlreiche Zellen sind in das Kollagenpellet eingewandert und liegen sehr dicht aneinander. (H.E., 96 fache Vergr.)

Der eng besiedelte Randbezirk reicht bis zu 270 µm tief ins Pelletinnere hinein. Er ist nicht auf allen Seiten gleich breit, sondern erreicht diese Zelldichte und Immigrationstiefe je nach Präparat in einem Sektor, der ein Drittel bzw. Dreiviertel der peripheren Pelletzone ausmacht. Unter den dicht gelagerten Zellen herrschen die Lymphozyten stark vor, mehrere Granulozyten und nur wenige Fibroblasten liegen zwischen ihnen. Histiozyten sind in größerer Anzahl vorhanden. In den nicht so stark infiltrierten Pelletrandbereichen befinden sich ein Fünf-

tel mehr Fibroblasten als basophile Rundzellen und nur wenige Granulozyten.
Bei jedem der Präparate sind viele Fremdkörper-Riesenzellen in diesem Randbereich zu beobachten.

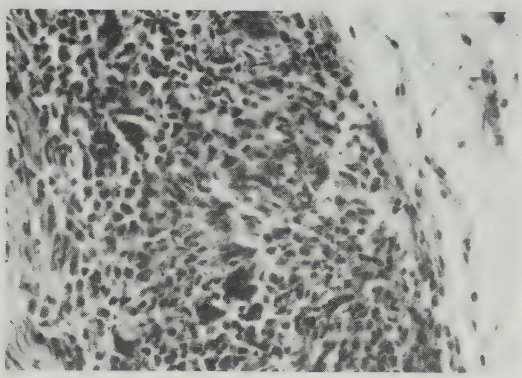

Abb. 10b: 21 Tage p.o. Ausschnitt aus Abb. 10a
Sehr viele Lymphozyten, Histiozyten, mehrere Granulozyten und nur wenige Fibroblasten sind in das Pellet immigriert. Zahlreiche Fremdkörper-Risenzellen liegen dazwischen. (H.E., 240 fache Vergr.)

Im lockeren Bindegewebe rund um die Implantate haben sich sehr viele Zellen versammelt, hier liegen Histiozyten, Lymphozyten und Granulozyten zwischen den Fibroblasten. Zahlreiche Gefäße unterschiedlichen Kalibers durchqueren dieses Bindegewebe.
Aus dem Randbezirk mit massiver Zellinfiltration führen dicht besiedelte Zellstraßen bis in die Zentralzone der Pellets hinein. Die breitesten Zellstraßen befinden sich in der Pellethälfte, die der Hautmuskulatur am nächsten liegt. Die Zellbahnen in der anderen Pellethälfte reichen zwar ebenso tief ins Pelletinnere, sind aber weniger dicht besetzt.

Auf diesen Zellstraßen dominieren die Lymphozyten, nur jede vierte Zelle ist ein Fibroblast und die Granulozyten sind stark in der Minderzahl.
In alle drei Pelletzonen sind sehr viele Zellen immigriert.
Einige Lagen zirkulär angeordneten Bindegewebes mit vielen Fibroblasten umhüllen die Implantate von außen.

Aus allen Richtungen sind viele Gefäße in die Kollagenpellets eingewachsen. Diese Kapillaren haben einen Durchmesser bis zu 26 µm. Kleinere Gefäße erstrecken sich bis zu einer Tiefe von 570 µm in die mittlere Pelletzone. Sie liegen besonders dort zahlreich, wo viele Rundzellen eng zusammenliegen. Die Gefäße sind alle stark blutgefüllt.

10. Versuchsgruppe II, 21 Tage Verweildauer

In alle Präparate sind sehr viele Zellen immigriert. Bei drei Präparaten dieser Versuchsgruppe liegen die Zellen im Randbereich der Pellets ziemlich dicht, aber gleichmäßig verteilt. Besonders eng aneinander liegen die Zellen dort, wo Bindegewebe an die Implantate angrenzt. Dabei handelt es sich um Bindegewebsstraßen zwischen den einzelnen Muskelanteilen in der Umgebung der Kollagenpellets. In diesem Bindegewebe hat sich eine große Menge Zellen versammelt. Die Fibroblasten stehen im Vordergrund, es sind aber auch sehr viele basophile Rundzellen und mehrere Granulozyten anzutreffen.

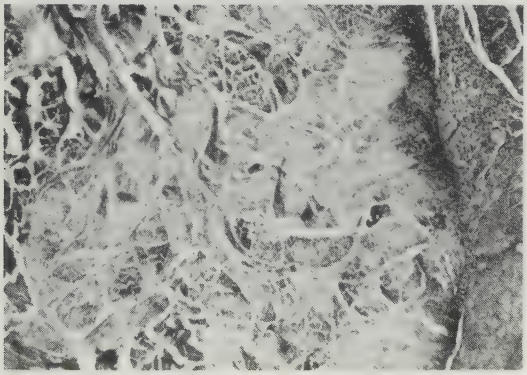

Abb. 11a: 21 Tage p.o. Die Zellen liegen im Randbereich der Pellets ziemlich dicht, besonders dort wo Bindegewebe angrenzt. (H.E., 38,4 fache Vergr.)

Der Randbereich der Pellets, in dem eine große Zelldichte zu beobachten ist, ist unterschiedlich breit und reicht bis etwa 200 µm tief ins Pelletinnere. In diesem Pelletrandbezirk ist die Zahl der Lymphozyten am größten.

Die Menge der Fibroblasten ist etwas kleiner und die Granulozytenzahl ist deutlich am geringsten.

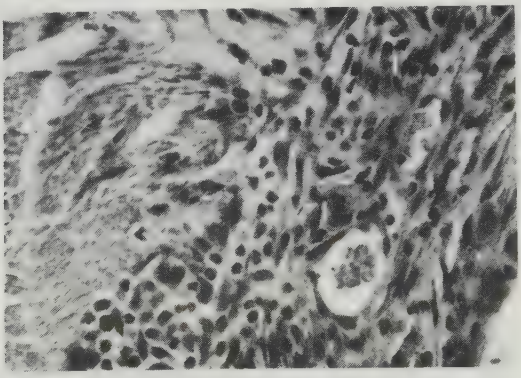

Abb. 11b: 21 Tage p.o. Im Pelletrandbereich herrschen die Lymphozyten vor, dazwischen liegen viele Fibroblasten und wenige Granulozyten. Kapillaren sind ins Pellet eingesproßt. (H.E., 384 fache Vergr.)

Viele dicht besiedelte Zellstraßen führen ins Pelletinnere. Ihre Zahl ist dort größer und sie sind dort auch breiter und länger; wo Bindegewebszüge an die Pellets angrenzen.
Auf diesen Zellstraßen überwiegen die Lymphozyten, die Fibroblasten sind etwas weniger an Zahl. Dagegen liegen nur wenige Granulozyten auf den Zellstraßen.
Diese Zellbahnen führen bis 650 µm ins Innere der Pellets. In der peripheren und mittleren Zone sind sehr viele Zellen gelegen, von denen sich die meisten auf den Zellstraßen befinden. Auch in der zentralen Zone sind mehrere Zellen zu sehen, sie sind aber einzeln verteilt und in überwiegender Zahl sind es Lymphozyten. Ein Zellzerfall ist

in diesen drei Präparaten nirgends zu beobachten, FK-Riesenzellen treten nicht auf. In die Muskelbereiche, die die Implantate umgeben, ist viel Bindegewebe eingelagert, das die einzelnen Muskelfasern umschließt, und von vielen Fibroblasten und basophilen Rundzellen besetzt ist.
Einige zirkulär angeordnete dichte Bindegewebslagen mit zahlreichen Fibroblasten umhüllen den Pelletrand.

In alle drei Präparate sind von allen Seiten zahlreiche Gefäße eingesproßt, die teilweise weit ins Pelletinnere reichen. Sie sind alle stark blutgefüllt. Die größeren Gefäße (das Größte hat einen Durchmesser von 20 µm) liegen im Pelletrandbezirk, während kleinere Kapillaren bis zu 500 µ tief in die Implantate ziehen.
Auch nach 21 Tagen sind in der angrenzenden Muskulatur Regenerationserscheinungen mit der Bildung von Kernketten erkennbar.



Abb. 12: 21 Tage p.o. Regenerationserscheinungen mit Bildung von Kernketten in den bei der Implantation verletzten Muskelfasern. (Goldner, 240 fache Vergr.)

Die beiden anderen Präparate dieser Versuchsgruppe zeigen massive Entzündungsreaktionen, die sogar mit Zellzerfall und Auflösung der Pelletstruktur einhergehen.

Der Pelletrandbezirk ist bei diesen beiden Präparaten viel dichter mit Zellen besetzt und erstreckt sich noch tiefer, bis zu 300 µm ins Pelletinnere.

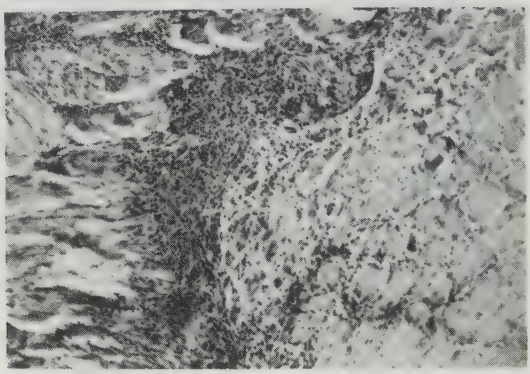

Abb. 13a: 21 Tage p.o. Der Pelletrandbezirk ist dicht mit Zellen besetzt. Zahlreiche Granulozyten, basophile Rundzellen und relativ wenige Fibroblasten sind immigriert, in diesem Präparat auch mehrere FK-Riesenzellen. Zahlreiche Zellen liegen auch zwischen den Muskelfasern der benachbarten Muskulatur. (H.E., 96 fache Vergr.)

Die Granulozyten sind die vorherrschende Zellart dieser zwei Präparate. Basophile Rundzellen sind ebenfalls zahlreich vertreten, während verhältnismäßig wenige Fibroblasten immigriert sind. Mehrere FK-Riesenzellen sind in der Randzone eines der Präparate zu finden. Auch auf den breiten, massiv von Zellen besiedelten Zellstraßen dringen vorwiegend Granulozyten bis tief in die Implantate vor und durchqueren sogar die Zentralzone.

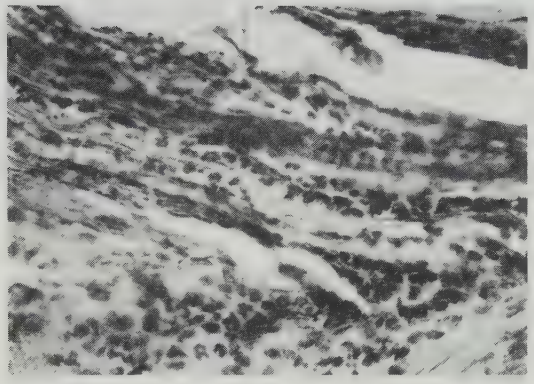

Abb. 13b: 21 Tage p.o. Auf den breiten, dicht mit Zellen besetzten Zellstraßen ziehen vor allem Granulozyten bis tief in die Implantate hinein. (H.E., 384 fache Vergr.)

Wenige Lymphozyten und Fibroblasten begleiten sie bis in die mittlere Zone. Die zentrale Pelletzone ist von Zelltrümmern der eingewanderten Entzündungszellen übersät. An mehreren Stellen ist auch die Struktur der Pellets zerstört und die einzelnen Fasern sind aufgequollen und zu einer homogenen Masse verschmolzen.

Die Zellzahl ist in allen drei Pelletzonen sehr groß. Auch in der Zentralzone liegen massenhaft Entzündungszellen.
Wesentlich breitere Bindegewebszüge als in den drei anderen Präparaten sind in die benachbarte Muskulatur vorgedrungen, begleitet von vielen Granulozyten, Lymphozyten, Histiozyten und Kapillaren. Gefäße mit Arteriolen- bzw. Venolencharakter haben sich in den Bereich zwischen Pellet und Muskulatur vorgeschoben. In beiden Präparaten sind sehr viele Gefäße in die Kollagenpellets eingewandert, besonders dort, wo die entzündliche Reak-

tion am stärksten ausgeprägt ist. Sie ziehen mit den Zellstraßen weit bis ins Innere der Pellets.
In der peripheren Pelletzone findet man Gefäße bis zu einem Durchmesser von 26 µm. Kleinere Kapillaren dringen bis in 820 µm Tiefe vor.

11. Versuchsgruppe III, 21 Tage Verweildauer

Es sind zwar viele Zellen in die Kollagenpellets eingewandert, sie liegen aber locker in den Pellets verteilt mit größeren Abständen zwischeneinander.
Die Zellimmigration ist in der Pellethälfte, die näher an der Hautmuskulatur liegt, etwas dichter und tiefer als in der anderen Pellethälfte.

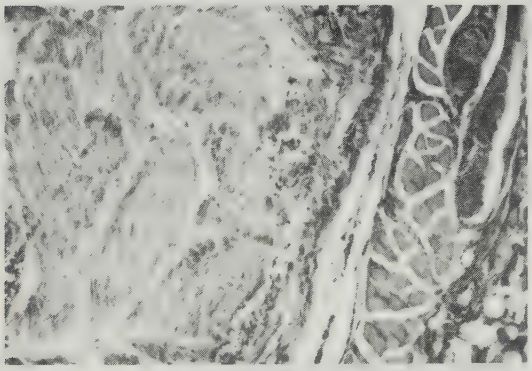

Abb. 14a: 21 Tage p.o. Es sind viele Zellen immigriert, sie liegen locker im Pelletrandbezirk verteilt. (H.E., 96fache Vergr.)

In vier Präparaten erscheint die Zellzahl zwischen den Maschen des lockeren Bindegewebes in der Umgebung der Implantate noch sehr groß. In überwiegendem Maße sind Fibroblasten zu sehen, es liegen aber auch mehrere Histiozyten, Lymphozyten und Granulozyten dazwischen. An der Grenze zur Hautmuskulatur befinden sich viele kleine Kapillaren im Bindegewebe, in einigen Präparaten auch größere Gefäße und Nerven. Die Dichte dieser Zellansammlungen ist rund um die Pellets im Bindegewebe überall gleich stark.

Eine Ausnahme bildet eines der Präparate, bei dem nur wenig mehr Zellen im Bindegewebe anzutreffen sind, als im physiologischen Zustand ohne Implantation.
Von einem Randbezirk der Pellets mit dichter Zellbesiedlung kann bei diesen Präparaten eigentlich gar nicht gesprochen werden, da die Zellen sehr locker über die Pellets verteilt sind. Lediglich dort, wo Zellstraßen zu sehen sind, liegen die Zellen enger zusammen. Am peripheren Beginn dieser Straßen befinden sich dichtere Zellansammlungen, die etwa 60 µm tief ins Pellet reichen.
Die Zellstraßen sind zahlreich, aber jede nur schwach besetzt. Die meisten von ihnen liegen, wie schon oben erwähnt, in der Pellethälfte, die sich nahe der Hautmuskulatur befindet. Im Randbereich der Pellets bis zu 60 µm Tiefe dominieren die Fibroblasten, die Lymphozyten machen nur ein Fünftel der Zellzahl aus. Einige kleine dichte Infiltrate aus basophilen Rundzellen sind am Pelletrand verteilt.

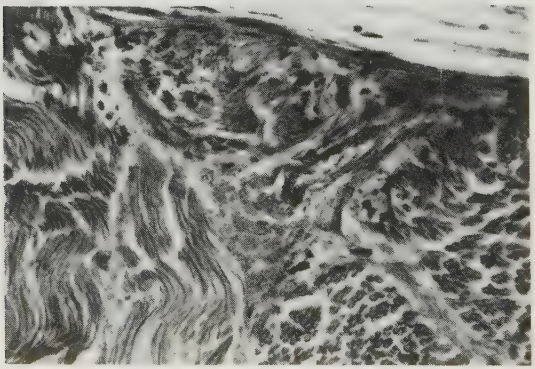

Abb. 14b: 21 Tage p.o. Im Randbereich des Pellets dominieren die Fibroblasten, die Lymphozyten machen etwa ein Fünftel der Gesamtzellzahl aus. (H.E., 240 fache Vergr.)

Viele Zellen sind nicht auf Zellstraßen, sondern zwischen den einzelnen Kollagenfasern in die Pellets eingewandert.

Die Zellstraßen reichen bis an die Grenze zur mittleren Zone, bis in 470 µm Tiefe. Auf ihnen liegen etwa gleichviele Fibroblasten und Lymphozyten.
In die mittlere Pelletzone sind mehrere Zellen immigriert, in der Zentralzone finden sich nur sehr wenige Zellen.

In diese beiden inneren Zonen sind ebenfalls gleichviele Fibroblasten und Lymphozyten vorgestoßen. Die Präparate sind von einigen dichten Lagen Bindegewebe zirkulär umhüllt.
Gefäße sind nur bei drei Präparaten dieser Gruppe in die Kollagenpellets eingedrungen. Diese Kapillaren sind stark blutgefüllt und ziehen von allen Seiten her in die Implantate. Der Durchmesser dieser Gefäße beträgt maximal 15,6 µm und sie sind bis zu einer Tiefe von 200 µm in die periphere Zone eingesproßt.

12. Versuchsgruppe IV, 21 Tage Verweildauer

Es sind viele Zellen in die Kollagenpellets immigriert, sie liegen besonders im Randbezirk der Pellets dicht aneinander. Die Zelleinwanderung ist in der Pellethälfte, die der Hautmuskulatur am nächsten liegt, stärker ausgeprägt.
Die dichter von Zellen besetzte Randzone des Pellets reicht bis maximal 200 µm tief ins Pelletinnere. In ihr findet man fast nur Fibroblasten, an einigen Stellen sind kleine dichte Rundzellinfiltrate zu beobachten. Diese basophilen Rundzellen machen höchstens 1/5 der Gesamtzellzahl aus.



Abb. 15: 21 Tage p.o. Viele Zellen sind in die Pellets immigriert. Sie liegen im Randbezirk der Pellets dicht aneinander. Zellstraßen ziehen bis zu einer Tiefe von 600 µm. (H.E., 96 fache Vergr.)

Granulozyten sind in keinem der Präparate anzutreffen.
Die Pellets werden von einigen Zirkulärschichten aus Bindegewebe umschlossen, in denen viele Fibroblasten liegen.

Im lockeren Bindegewebe rund um die Implantate liegen kaum mehr Zellen als unter physiologischen Bedingungen, die

Fibroblasten beherrschen das Bild und dazwischen liegen nur einige wenige Lymphozyten und Histiozyten und ganz vereinzelt Granulozyten. Mehrere Kapillaren verlaufen in diesem Bindegewebe. Sie liegen sehr nahe an der Grenze zur Hautmuskulatur.
Mehrere Zellstraßen reichen tiefer in die Implantate dieser Versuchsgruppe hinein. Sie sind in der peripheren Zone dicht besetzt, in der mittleren Zone aber nur dünn und ziehen bis zu einer Tiefe von 600 µm. Auf diesen Zellbahnen befinden sich etwa doppelt soviele Fibroblasten wie Lymphozyten. Die Fibroblasten liegen in Richtung der Zellstraßen ausgerichtet. Granulozyten fehlen hier vollkommen. Bis in die mittlere Pelletzone sind relativ viele Zellen eingewandert, die großenteils auf den Zellbahnen liegen, nur wenige sind einzeln in dieser Zone verteilt. In der zentralen Zone sind nur sehr wenige Lymphozyten anzutreffen.
In alle Präparate dieser Gruppe sind zwar Kapillaren eingesproßt, sie sind aber sehr klein und liegen direkt am Pelletrand. Nur in einem Präparat liegen mehrere Gefäße bis zu einem Durchmesser von 20 µm. Sie sind bis in die mittlere Pelletzone vorgedrungen.

13. Versuchsgruppe V, 21 Tage Verweildauer

In alle Präparate dieser Gruppe sind sehr viele Zellen eingewandert und liegen im Randbereich der Pellets ziemlich dicht aneinander. Dieser Randzellsaum ist von unterschiedlicher Breite und erreicht bei mehreren Präparaten eine Tiefe von 240 µm. Bei den in diese Randzone immigrierten Zellen handelt es sich vorwiegend um Rundzellen (wenige Histiozyten, aber sehr viele Lymphozyten). Daneben sind auch viele Fibroblasten und einige Granulozyten vorhanden. Bei zwei der Präparate liegen vereinzelt Fremdkörper-Riesenzellen in diesem Randbereich.

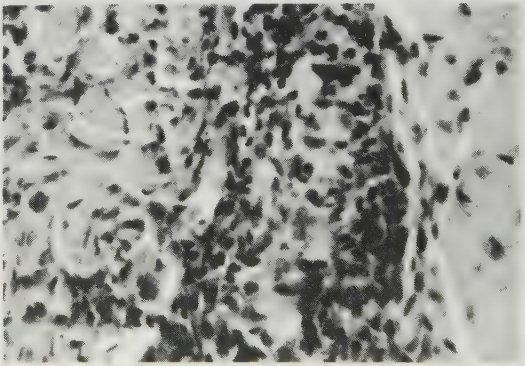

Abb. 16: 21 Tage p.o. Im Randbereich des Pellets liegen die Zellen dicht aneinander. Sehr viele basophile Rundzellen, viele Fibroblasten und einige Granulozyten sind in den Pelletrandbezirk immigriert. (H.E., 384 fache Vergr.)

Die weiter ins Pelletinnere ziehenden Zellstraßen sind bei drei Präparaten dieser Gruppe breit und sehr dicht mit Zellen besetzt. Es herrschen auch auf diesen Bahnen die Lymphozyten stark vor, die Fibroblasten sind in der Minderzahl.

Bei einem dieser Präparate liegen auf einigen dieser Zellstraßen Zelltrümmer. Die Zellen ziehen in großer Zahl entlang der Zellstraßen bis zu einer Tiefe von 600 µm in die mittlere Pelltzone. Nur sehr wenige Zellen wandern zwischen den einzelnen Kollagenfasern tiefer ins Pellet.
In der mittleren Zone befinden sich viele Zellen, in der zentralen Pelletzone aber nur einzelne.
Die Kollagenimplantate werden von einigen Lagen Bindegewebes zirkulär umgeben, in dem viele Fibroblasten und auch einige Granulozyten liegen.
An den Stellen, wo zwischen den benachbarten Muskelanteilen Bindegewebe liegt, haben sich sehr viele Zellen angesammelt. Es handelt sich dabei um sehr viele basophile Rundzellen und Granulozyten.
In der Muskulatur rund um die Pellets sind viele Bindegewebszüge zwischen die einzelnen Muskelfasern vorgedrungen, die von vielen Zellen, vor allem Fibroblasten und basophilen Rundzellen sowie mehreren kleinen Kapillaren begleitet werden.
Sehr viele Gefäße unterschiedlichen Kalibers sind in die periphere Zone eingesproßt. Der größte Gefäßdurchmesser beträgt 23,4 µm. Diese Kapillaren sind auf den Zellstraßen bis zu 400 µm tief in die Pellets hineingezogen.
Bei den zwei anderen Präparaten dieser Versuchsgruppe ist die Zelleinwanderung im Randbereich der Pellets zwar auch stark, aber bei weitem nicht so tief wie bei den oben beschriebenen drei Präparaten. Der dichter mit Zellen besetzte Bezirk am Pelletrand ist nur etwa 100 µm breit und die Zellen liegen auch nicht so dicht.
Die Zellstraßen sind ebenfalls viel dünner besetzt, ziehen aber doch etwa 580 µm ins Pelletinnere, also fast genauso weit wie bei den anderen drei Präparaten.
Allerdings sind bei diesen zwei Präparaten die vorherrschenden Zellen nicht die Lymphozyten sondern die Fibroblasten.

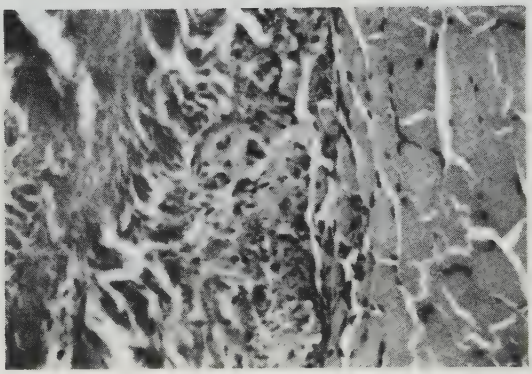

Abb. 17: 21 Tage p.o. In zwei Präparaten dieser Versuchsgruppe ist die Zelleinwanderung nicht so tief wie bei den anderen Präparaten, die Zellen liegen auch weniger dicht. (H.E., 240 fache Vergr.)

Die basophilen Rundzellen machen nur etwa ein Drittel der Gesamtzellzahl aus, Fremdkörper-Riesenzellen und Granulozyten fehlen. Auch auf den Zellstraßen liegen vorwiegend Fibroblasten und nur wenige Lymphozyten.
In der Muskulatur rund um diese beiden Präparate bestehen keine Veränderungen.
In beide Präparate sind jedoch ebenfalls viele Gefäße eingewandert, der größte Gefäßdurchmesser beträgt 15,6 µm. Diese Kapillaren sind nur bis zu 200 µm ins Pelletinnere vorgewandert.

14. Versuchsgruppe I, 84 Tage Verweildauer

Die Zellimmigration ist bei allen Präparaten dieser Versuchsgruppe weder sehr dicht noch sehr tief.
Die etwas zahlreicher mit Zellen besetzte Randzone ist von unterschiedlicher Ausdehnung und reicht an einigen Stellen bis 136 µm in die Kollagenimplantate hinein. Die Hauptmasse der eingewanderten Zellen besteht aus Fibroblasten, die Lymphozyten und Histiozyten machen zusammen höchstens ein Fünftel der gesamten Zellzahl aus.

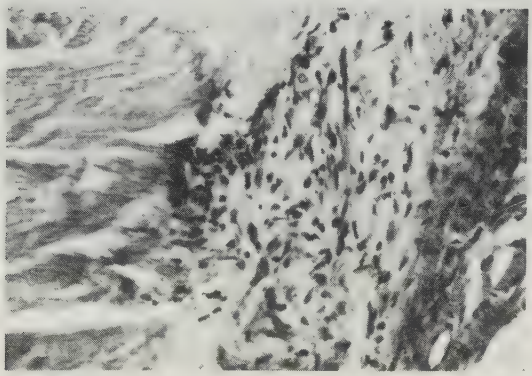

Abb. 18: 84 Tage p.o. Die Zellimmigration in die Kollagenpellets ist nicht sehr dicht. Vor allem Fibroblasten und mehrere Lymphozyten und Histiozyten liegen im Randbezirk der Pellets.
(H.E., 240 fache Vergr.)

Allerdings liegen an mehreren Stellen unmittelbar am Pelletrand kleine dichte Rundzellansammlungen. Granulozyten oder FK-Riesenzellen treten in keinem der Präparate auf. Die Zelleinwanderung ist von allen Seiten gleichstark und gleichtief.

Im lockeren Bindegewebe, das die Pellets umgibt, finden sich wenig mehr Zellen als unter physiologischen Bedingungen. Nur wenige Histiozyten, Lymphozyten und kleine Gefäße liegen zwischen den Fibroblasten des Bindegewebes.

Zwischen den Kollagenfaserbündeln dringen Zellen auf einigen Zellbahnen tiefer ein. Hauptsächlich Fibroblasten und etwa sechsmal weniger Lymphozyten ziehen auf diesen Zellstraßen bis zu einer Tiefe von 420 µm ins Pelletinnere. Einige dieser Zellen liegen auch außerhalb der Zellstraßen einzeln zwischen den Kollagenfasern.
In der zentralen Pelletzone sind bei keinem der Präparate Zellen zu sehen, in der mittleren Zone nur wenige. Bei diesen tiefer vorgedrungenen Zellen handelt es sich vorwiegend um Fibroblasten.
Kleine Gefäße sind bei allen fünf Präparaten dieser Gruppe in die Pellets eingesproßt. Sie dringen von allen Seiten her in die Implantate vor. Die Gefäße sind alle stark blutgefüllt und haben einen Durchmesser bis zu 10,5 µm. Sie reichen bis zu einer Tiefe von 156 µm ins Pelletinnere.

15. Versuchsgruppe II, 84 Tage Verweildauer

Es liegen nur wenige Zellen in den Kollagenpellets dieser Versuchsgruppe. Sie sind locker in den Pellets verteilt. Ein etwas dichter von Zellen besiedelter Randbezirk reicht unterschiedlich tief, bis etwa 95 µm Tiefe in die Implantate hinein.



Abb. 19a: 84 Tage p.o. Nur wenige Zellen liegen in einem schmalen Randbereich des Pellets. Einige dünn besetzte Zellstraßen ziehen bis in die mittlere Pelletzone. (H.E., 96 fache Vergr.)

In diesem Bereich herrschen zwar die Fibroblasten zahlenmäßig vor, es liegen aber auch viele Rundzellen, zum größten Teil Lymphozyten zwischen ihnen. An manchen Stellen überwiegen die Lymphozyten. Kleine dichte Rundzellansammlungen sind vereinzelt am Pelletrand anzutreffen. Einige Granulozyten befinden sich in großen Abständen von einander ebenfalls im Randbezirk.
Fremdkörper-Riesenzellen sind in keinem dieser Präparate zu sehen.

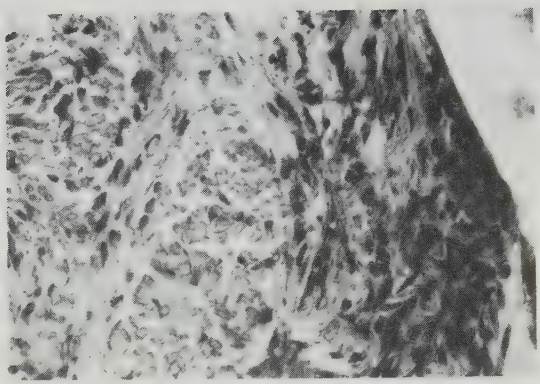

Abb. 19b: 84 Tage p.o. Viele Fibroblasten, Lymphozyten und einige Granulozyten liegen im Randbezirk des Pellets. Auf den Zellstraßen befinden sich etwa gleichviele Fibroblasten wie Lymphozyten. (H.E., 384 fache Vergr.)

Auf den Bindegewebsstraßen, die zwischen den einzelnen Muskelanteilen in der Umgebung der Pellets liegen, entspricht die Anzahl der Zellen fast der physiologischen Zelldichte. Der Anteil an basophilen Rundzellen ist noch etwas vermehrt.
Dort wo diese Bindegewebsstraßen an die Kollagenpellets angrenzen, ist die Rundzellimmigration in den Randbezirk der Pellets besonders stark.
Von allen Seiten aus ziehen einige dünn besetzte Zellstraßen tiefer in die Implantate hinein. Je weiter sie vordringen, umso weniger Zellen sind vorhanden. Sie enden in einer Tiefe von 700 µm in der mittleren Pelletzone.
Auf diesen Bahnen halten sich die Fibroblasten und die Lymphozyten zahlenmäßig das Gleichgewicht, die wenigen Granulozyten sind auf die Randzone beschränkt.

In der mittleren Pelletzone liegen insgesamt nur wenige Zellen, die über weite Strecken verstreut liegen. Ganz vereinzelt befinden sich Lymphozyten und Fibroblasten auch in der Zentralzone.
Überall sind zahlreiche Gefäße in die Implantate eingesproßt, sie sind alle stark blutgefüllt. Die meisten Gefäße haben kleine Durchmesser und sind Kapillaren. Das Größte der eingewanderten Gefäße hat einen Durchmesser von 31 µm und zeigt den Aufbau einer Venole. Die Hauptmasse der Gefäße liegt im Randbereich der Pellets verteilt, nur wenige sind entlang der Zellstraßen tiefer vorgedrungen und erreichen eine Tiefe bis zu 517 µm, also die mittlere Zone.
Während bei vier dieser Präparate die Kollagenstruktur des Pellets in allen Bereichen voll erhalten ist, zeigt ein Präparat aus dieser Versuchsgruppe eine Zone massiven Zellzerfalls im Inneren des Pellets. Dieses Implantat ist in allen Richtungen tief und dicht von Granulozyten und basophilen Rundzellen infiltriert, die Fibroblasten machen nur einen Bruchteil der gesamten Zellzahl aus. Der Pelletrandbezirk ist viel dichter von Zellen besetzt und reicht ungefähr dreimal so tief in das Pellet hinein.
Die Zellstraßen sind in diesem Präparat zahlreich. Sehr viele Granulozyten und basophile Rundzellen ziehen auf ihnen bis in die zentrale Pelletzone, in der sich auch der Bezirk mit den Zelltrümmern befindet. In diesem Bereich hat sich die Struktur des Pellets aufgelöst, die Fasern sind aufgequollen und färben sich mit der Goldner-Färbung rot an.
In die Muskulatur der Umgebung sind zahlreiche Entzündungszellen immigriert, einige Muskelfasern zeigen Degenerationserscheinungen. Sehr viele Gefäße sind in dieses Pellet vorgedrungen, wesentlich mehr als bei den anderen Präparaten. Die Kapillaren dringen bis in die mittlere Zone vor.

16. Versuchsgruppe III, 84 Tage Verweildauer

In alle Kollagenpellets dieser Versuchsgruppe sind nur wenige Zellen eingewandert.
Im lockeren Bindegewebe, das die Implantate umgibt, liegen kaum mehr Zellen, als unter physiologischen Bedingungen. Sehr wenige Gefäße durchziehen dieses Bindegewebe.
Die Zellen sind locker in der peripheren Pelletzone verteilt.

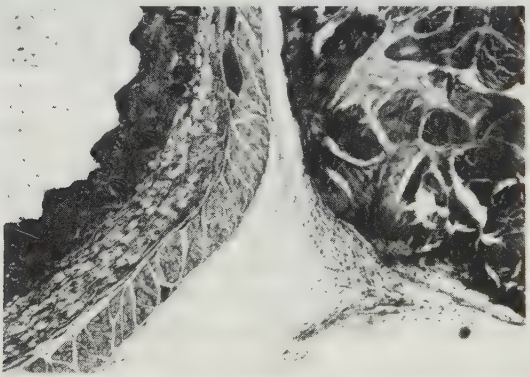

Abb. 20: 84 Tage p.o. Im lockeren Bindegewebe rund um das Implantat liegen kaum mehr Zellen als unter physiologischen Bedingungen. Die Zellen sind locker in der peripheren Pelletzone verteilt. (H.E., 38,4 fache Vergr.)

Bei diesen Zellen im Randbereich der Pellets handelt es sich fast ausschließlich um Fibroblasten. An wenigen Stellen befinden sich einige Lymphozyten und Histiozyten. In einem der Präparate herrscht ein Gleichgewicht zwischen Fibroblasten und basophilen Rundzellen.
Die Zellimmigration ist von allen Seiten her gleich tief und gleich stark. Bis zu einer Tiefe von 140 µm reicht der

Bezirk in den Kollagenpellets, in dem die Zellen zahlreicher vorhanden sind.
Mehrere dünne Zellstraßen ziehen ins Pelletinnere, bis in 500 µm Tiefe. Auf diesen Zellstraßen findet man großenteils Fibroblasten und nur wenige Lymphozyten. In der zentralen Pelletzone sind sehr wenige Zellen, vor allem Lymphozyten, weit verstreut anzutreffen.
Von allen Seiten sind viele kleine Gefäße in die Pellets eingesproßt, die meisten liegen direkt am Pelletrand, einige auch etwas tiefer. Diese Kapillaren sind stark blutgefüllt. Das größte Gefäß in den Präparaten dieser Versuchsgruppe hat einen Durchmesser von 28 µm und befindet sich zwischen Pelletrand und angrenzendem Bindegewebe. Die in die Pellets eingesproßten Gefäße sind kleiner und ziehen bis zu einer Tiefe von 150 µm in die Implantate hinein.

Die Struktur der Pellets ist nach diesem Zeitraum in allen Präparaten erhalten geblieben.
Rund um die implantierten Pellets liegen einige dichte zirkuläre Bindegewebsschichten mit vielen Fibroblasten darin.

D. Diskussion der Ergebnisse

In den vorliegenden eigenen Untersuchungen wurde die Reaktion des Empfängers auf die Implantation von kollagenen Stanzzylindern histomorphologisch untersucht.
Alle Versuchstiere zeigten bis zum Tag der Probenentnahme ein ungestörtes Allgemeinbefinden. Die Heilung der Hautwunden erfolgte per primam. Die Hautwunden waren bereits nach 10 Tagen so gut verheilt, daß die Schnittstellen nur noch mühsam makroskopisch zu erkennen waren. Nach 21 Tagen war dies bereits unmöglich.
Die subkutan implantierten Kollagenpellets waren jedoch auch noch am 84. Tag post operationem als über die physiologische Körperoberfläche hinausragende, von der Haut überdeckte Erhebung sichtbar, wohingegen die intramuskulär implantierten Kollagenpellets in den Versuchstieren nur palpatorisch feststellbar waren.
Die entnommenen Pellets zeigten alle dieselben Ausmaße wie vor der Implantation. Auch auf den histologischen Präparaten konnten (von zwei Ausnahmen abgesehen) bis zum 84. Tag post operationem keine Anzeichen einer Veränderung des Kollagens beobachtet werden. Eine Immigration von Zellen in die Implantate trat bei allen Versuchstieren ein.

Zwischen den einzelnen Versuchsgruppen und zwischen den verschiedenen Zeiträumen bis zur Entnahme der Proben traten beträchtliche Unterschiede auf.

a) Unterschiede zwischen den Präparaten mit verschiedener Verweildauer

Bereits bei den Präparaten mit 5tägiger Verweildauer in den Versuchstieren ist bei allen Versuchsgruppen eine deutliche, aber nicht sehr starke Zelleinwanderung in die Implantate festzustellen, die von allen Seiten ausgeht. Auffällig ist dabei, daß die Zellimmigration bei den s.c. implantierten Pellets in der Pellethälfte, die der Rückenmuskulatur am nächsten liegt, am dichtesten ist und auch am tiefsten ins Pellet reicht. Bei den i.m. implantierten Präparaten ist die Zelleinwanderung dort am stärksten, wo zwischen der angrenzenden Muskulatur lockeres Bindegewebe eingelagert ist.
Bei allen Präparaten, die nach 5 Tagen entnommen wurden, sind im lockeren Bindegewebe in der Pelletnachbarschaft sehr viele Zellen anzutreffen, bei denen es sich in der Hauptsache um Fibroblasten handelt, aber auch viele basophile Rundzellen und einige Granulozyten sind in die Bindegewebsmaschen eingewandert.
Die Zellimmigration in die Kollagenpellets ist bei den 5-Tage-Präparaten nicht dicht und auch nicht sehr tief. Deutlich am stärksten ausgeprägt ist sie bei den s.c. implantierten PBS-Pellets, wo der Randbezirk, in dem die Zellen etwas dichter liegen, etwa 5x so breit ist wie bei den anderen beiden Versuchsgruppen.
Bei der Gruppe der lyophilisierten, s.c. implantierten Kollagenzylinder kann man kaum von einer dichter mit Zellen besiedelten Zone sprechen, da die Zellen sehr locker und gleichmäßig verteilt bis zu einer Tiefe von etwa 250 µm in den Pellets liegen.
Deutliche Unterschiede kann man im prozentualen Verhältnis der eingewanderten Zellen feststellen. Überwiegen nämlich in den erwähnten, dichter mit Zellen besetzten Randgebieten bei der Versuchsgruppe I die Fibroblasten bei weitem über die Rundzellen, so halten sich die beiden Zellarten

bei Gruppe II das Gleichgewicht und bei den lyophilisierten Präparationen gewinnen die Rundzellen um weniges die Überhand. Bei allen drei Gruppen liegen nur wenige Granulozyten weit verteilt unter den anderen Zellen des Pelletrandbezirkes.
Plasmazellen treten nur bei den beiden PBS-Pellet-Gruppen auf und treten zahlenmäßig stark in den Hintergrund, genauso wie die wenigen Mastzellen, die in einigen der i.m. implantierten PBS-Präparate anzutreffen sind.
Wie schon oben erwähnt, liegen die Zellen in den lyophilisierten Kollagenpellets bis zu einer Tiefe von 250 µm gleichmäßig über die Pellets verteilt, d.h. sie ziehen nicht vorwiegend auf radiär angeordneten Zellstraßen zwischen den Kollagenfaserbündeln ins Pelletinnere, wie das bei den beiden anderen Gruppen der Fall ist, sondern wandern zwischen den einzelnen Kollagenfasern ins Pelletinnere.
Die Tiefe der Zelleinwanderung ist dennoch bei allen drei Gruppen nach 5 Tagen annähernd dieselbe, nämlich ungefähr 260 µm. So tief in die Pellets vorgedrungen sind ebenfalls bei allen 3 Gruppen hauptsächlich die Rundzellen (ca. 80% Lymphozyten und 20% Histiozyten), nur sehr wenige Fibroblasten sind über den Randbezirk hinaus bis in diese Tiefe vorgedrungen. Bei den i.m. implantierten Präparaten liegen auch einige wenige Granulozyten mit auf den Zellstraßen.

Noch tiefer ins Pellet eingewandert sind bei allen drei Gruppen ganz wenige Lymphozyten, die sehr vereinzelt in der mittleren und zentralen Zone der Pellets liegen. Lediglich bei der Gruppe der lyophilisierten Pellets liegen dort etwas mehr Zellen.
Obwohl bei den i.m. implantierten Präparaten 5 Tage p. oper. insgesamt am wenigsten Zellen im Vergleich mit den anderen zwei Gruppen eingewandert sind, so ist gerade bei einem Präparat dieser Gruppe eine entzündliche Reaktion mit massivem Eindringen von Rundzellen und Granulozyten festzu-

stellen. In der an diese Entzündungszone angrenzenden Muskulatur ist eine Degeneration der Muskelfasern erkennbar. In allen anderen Präparaten ist die Muskulatur in der Umgebung der Implantate nach diesem Zeitraum völlig unverändert.
Bei allen drei Versuchsgruppen ist in den Bereichen, wo bei der Implantation die Hautmuskulatur durchtrennt wurde, eine Regeneration der Skelettmuskelfasern festzustellen.

Die Pelletstruktur ist nach 5 Tagen Verweildauer bei allen Präparaten vollständig erhalten.
Eine Einsprossung von Gefäßen in die implantierten Pellets liegt bei keinem der Präparate vor. Doch sind bereits nach 5 Tagen bei allen drei Versuchsgruppen Lymphozyten bis in die Mitte der Pellets vorgedrungen.
Im Gegensatz zu den Präparaten, die 5 Tage post operationem entnommen wurden, zeigen die Proben nach 10 Tagen Verweildauer eine zahlenmäßig deutlich stärkere Zellimmigration.
Mit Ausnahme der lyophilisierten, s.c. implantierten Pellets, die auch nach 10 Tagen noch eine außerordentlich geringe Zelleinwanderung aufweisen, ist bei den anderen vier Versuchsgruppen eine mit Zellen ziemlich dicht besetzte Randzone festzustellen.
Die Immigrationstiefe der Zellen hat bei allen fünf Versuchsgruppen die 5-Tage-Grenze überschritten.
Die Zellzahl im lockeren Bindegewebe rund um die s.c. implantierten Pellets hat noch stark zugenommen, die Zellen liegen nun dicht aneinander. Dabei hat sich der prozentuale Anteil an basophilen Rundzellen und vor allem an Granulozyten noch gesteigert. Unter den Rundzellen befindet sich ein relativ hoher Anteil an Histiozyten. Im Gegensatz zu den 5-Tage-Präparaten liegen nun auch zahlreiche Kapillaren im lockeren Bindegewebe verteilt.
Diese Vermehrung der Zellzahl ist bei den i.m. implantierten Präparaten dort feststellbar, wo zwischen den einzelnen

Muskelanteilen Bindegewebe vorkommt und an die Implantate angrenzt.
Besonders auffallend ist nach 10 Tagen, daß einige der Proben aus verschiedenen Versuchsgruppen entzündliche Reaktionen aufweisen, was bei den 5-Tage-Präparaten lediglich bei einem Präparat der Gruppe II vorkam.
Deutliche granulozytäre Entzündungserscheinungen treten bei zwei Präparaten der Versuchsgruppe II auf, und auch ein Präparat der Versuchsgruppe V zeigt eine starke Einwanderung von Granulozyten und Rundzellen.
Kleinere Rundzellinfiltrate sind allerdings zum Entnahmezeitpunkt nach 10 Tagen bei mehreren Präparaten aller Versuchsgruppen zu beobachten.
Die zelluläre Immigration ist nach 10 Tagen bei der Versuchsgruppe III am geringsten.
In den Randbereichen der Implantate dominieren nach 10 Tagen die Fibroblasten, nur bei Versuchsgruppe IV ist die Zahl der Fibroblasten und Rundzellen gleichgroß. Immigrierte Granulozyten sind zu diesem Zeitpunkt nur sehr spärlich in den Kollagenpellets anzutreffen, mit Ausnahme der schon oben erwähnten stark entzündlich infiltrierten Präparate.
Einige Plasmazellen finden sich noch in den beiden mit Kollagenlösung behandelten Versuchsgruppen.
Übereinstimmend mit den 5-Tage-Präparaten ist auch nach 10 Tagen die Zellimmigration bei den subkutan implantierten Proben in der Pellethälfte am stärksten, die der Hautmuskulatur am nächsten liegt.
Eine Muskelknospung und Regenerationserscheinungen der bei der Implantation verletzten Skelettmuskelfasern sind nach 10 Tagen in mehreren Präparaten verschiedener Gruppen festzustellen.
Bei einigen Proben aus Versuchsgruppe II und V sind Bindegewebszüge zwischen die einzelnen Muskelfasern der angrenzenden Muskulatur eingedrungen und mit ihnen Fibroblasten und Rundzellen.

Die Gruppe IV bildet bei der Tiefe der Zelleinwanderung die Ausnahme. Ist nämlich bei den anderen vier Gruppen die dicht mit Zellen infiltrierte Randzone etwa 70-90 µm in die Implantate vorgedrungen, liegen die Zellen bei den Präparaten der Gruppe IV bis zu einer Tiefe von 250 µm in einem gleichmäßig dicht besetzten zirkulären Bezirk im Pelletinneren.
Nach 10 Tagen sind mehr Zellen auf radiär verlaufenden Bahnen in die Pellets eingewandert, als das nach fünf Tagen der Fall war. Die Zellstraßen erreichen nun mit 300-450 µm Tiefe schon fast die Grenze zur mittleren Pelletzone. In den beiden stark entzündlich infiltrierten Präparaten von Versuchsgruppe II reichen sie sogar bis zu 780 µm.
Je weiter die Zellen in die Pellets immigriert sind, um so mehr steigert sich auch nach 10 Tagen der prozentuale Anteil der basophilen Rundzellen.
In der mittleren Pelletzone liegen nun mehr Zellen als nach fünf Tagen, vor allem Fibroblasten und Lymphozyten, in der zentralen Zone sind jedoch auch nach 10 Tagen Verweildauer nur sehr wenige Zellen zu finden.
In die Proben von vier Versuchsgruppen sind nach diesem Zeitraum Kapillaren eingesproßt. Nur die Gruppe mit der geringsten Zellimmigration, nämlich die lyophilisierten, subkutan implantierten Pellets, zeigt auch nach dieser Verweildauer keine Gefäßeinwanderung.
Die Kapillaren liegen bei den i.m.-Präparaten direkt am Pelletrand (abgesehen von den 2 stark entzündlich infiltrierten Präparaten der Versuchsgruppe II), bei den beiden s.c.-Gruppen jedoch schon etwas weiter im Pelletinneren. Alle Gefäße sind stark blutgefüllt und haben einen maximalen Durchmesser von 15 µm.
Nach 21 tägiger Verweildauer der Kollagen-Präparate in den Versuchstieren sind die Unterschiede zwischen den einzelnen Versuchsgruppen so erheblich angewachsen, daß kaum noch Gemeinsamkeiten feststellbar sind.

Die Zahl der eingewanderten Zellen hat sich im Vergleich zu den nach 10 Tagen entnommenen Präparaten gesteigert. Nur bei den zu Versuchsgruppe IV gehörenden Implantaten hat sich die Zellzahl 21 Tage post operationem vermindert.
Die geringste Zelleinwanderung weist - wie auch nach 10 Tagen - Versuchsgruppe III auf.
Besonders stark vermehrt hat sich die Immigrationsdichte im Randbereich der Implantate von Versuchsgruppe I.
Es liegen nämlich zu diesem Zeitpunkt entzündliche Reaktionen mit Einwanderung zahlreicher basophiler Rundzellen, Granulozyten und auch vieler Fremdkörper-Riesenzellen vor. Die Breite des dichten Zellsaumes im Randbezirk der Kollagenpellets dieser Gruppe ist erheblich angewachsen. Sie reicht bis zu 270 µm ins Pelletinnere.
Bei den anderen Versuchsgruppen hat die Immigrationstiefe noch zugenommen, ausgenommen bei den Gruppen III und IV. Der dicht mit Zellen besetzte Randbezirk ist jetzt ungefähr dreimal so breit wie nach 10 Tagen. Bei Versuchsgruppe IV hat 21 Tage post operationem die Gesamtzahl der eingewanderten Zellen abgenommen, der Anteil an Fibroblasten hat aber stark zugenommen und es liegen nun doppelt so viele Fibroblasten wie Rundzellen im Randbezirk der Pellets.
Waren 10 Tage post operationem bereits zwei Präparate der Versuchsgruppe II stark entzündlich infiltriert, so findet man diese entzündlichen Reaktionen nach 21 Tagen ebenfalls bei zwei Präparaten dieser Gruppe, aber in einem noch stärkeren Ausmaß. Es liegen nun viele Zelltrümmer bis in die Zentralzone dieser Kollagenpellets und die Struktur der Pellets ist an manchen Stellen zerstört. In den anderen drei Präparaten dieser Gruppe befinden sich 21 Tage post operationem massive Zellansammlungen, die Zellzahl hat sich im Vergleich zu den 10-Tage-Proben stark vermehrt. In der prozentualen Verteilung der Zellen hat sich jedoch

nichts verändert. Man findet ebenfalls vor allem Fibroblasten, etwas weniger basophile Rundzellen und mehrere Granulozyten.
Die Präparate der Gruppe V weisen nach 21 Tagen eine beträchtliche Zunahme an Zellen auf, wobei nun die Rundzellen ein Übergewicht über die Fibroblasten erreicht haben. Nach wie vor sind jedoch nur wenige Granulozyten in der Randzone auffindbar.
Bei 2 Präparaten dieser Versuchsgruppe hat die Zellzahl weniger stark zugenommen und in diesen beiden Präparaten überwiegen auch nach 21 Tagen die Fibroblasten. Granulozyten fehlen in diesen 2 Proben ganz.
Bei vier der Versuchsgruppen ist nach 21 Tagen eine massive Zellansammlung im lockeren Bindegewebe rund um die Pellets, bzw. bei den intramuskulär implantierten Präparaten im lockeren Bindegewebe zwischen den einzelnen Muskeln, festzustellen. Nur bei der Versuchsgruppe IV kann bereits nach 21 Tagen eine fast physiologische Zelldichte beobachtet werden.
21 Tage post operationem sind bei den i.m.-implantierten Präparaten überall in der benachbarten Muskulatur Bindegewebszüge zwischen den einzelnen Muskelfasern zu beobachten, die von vielen Zellen und kleineren Gefäßen begleitet werden.
Die Zellstraßen ziehen nach 21 Tagen Verweildauer tiefer zur Pelletmitte als nach 10 Tagen, Versuchsgruppe IV macht auch hier eine Ausnahme. Bei den Präparaten dieser Gruppe haben die Zellstraßen nämlich die gleiche Länge wie nach 10 Tagen, es liegen aber nun doppelt soviele Fibroblasten wie Lymphozyten darauf. Besonders stark hat die Immigrationstiefe bei Gruppe I zugenommen und erreicht nun 21 Tage post operationem die zentrale Pelletzone. Die Zellstraßen dieser letztgenannten Gruppe sind zu diesem Zeitpunkt dichter besetzt. Nach wie vor dominieren im Inneren der Pellets die Lymphozyten über die Fibroblasten, mehrere Granulozyten sind noch vorhanden.

Bei der Versuchsgruppe II sind nach 21 Tagen ebenfalls die Zellstraßen dichter besiedelt und ziehen bis zu 650µm ins Pelletinnere (abgesehen von den beiden stark entzündlich infiltrierten Präparaten). Auch nach 21 Tagen besteht noch das Gleichgewicht zwischen Rundzellen und Fibroblasten.

Bei den i.m. implantierten Präparaten der Versuchsgruppe V sind die Zellstraßen 21 Tage post operationem wesentlich dichter besetzt und ziehen um ein Drittel tiefer ins Pellet hinein. Allerdings herrschen nun in 3 Präparaten die basophilen Rundzellen stark vor und bei einem der Präparate sind sogar Zelltrümmer anzutreffen.
Nach 21 Tagen sind in die Implantate jeder Versuchsgruppe Gefäße eingesproßt, der Gefäßdurchmesser und die Einwanderungstiefe haben im Vergleich zu den 10-Tage-Präparaten ebenfalls zugenommen.
Bei allen Versuchsgruppen ist nach 84 Tagen Verweildauer im tierischen Organismus eine eklatante Verminderung der Zellzahlen in den Implantaten festzustellen. Auch das Bindegewebe rund um die s.c. liegenden Pellets hat wieder fast seine physiologische Zelldichte erreicht. Das Gleiche ist bei den i.m. implantierten Präparaten im Bindegewebe zwischen den einzelnen Muskelanteilen festzustellen. Die zahlreichen Gefäße, die bei den 10- und 21-Tage-Präparaten ins lockere Bindegewebe rund um die Pellets eingesproßt waren, sind nun ebenfalls großenteils verschwunden.
Die Struktur aller Pellets ist 84 Tage post operationem voll erhalten, mit Ausnahme eines der Präparate von Gruppe II. Eine Resorption von Kollagen ist nirgends, auch nicht im Randbereich zu beobachten.
Die Immigrationsdichte und -tiefe ist in jedem Pelletsektor gleich.
Insgesamt liegen nach 84 Tagen Verweildauer nur noch relativ wenig Zellen in den Pellets, die Präparate erinnern an die nach 5 Tagen entnommenen Proben.

Einige kleine Rundzellinfiltrate sind noch immer bei allen Versuchsgruppen im Randbereich der Pellets zu finden. FK-Riesenzellen treten in keiner der drei Versuchsgruppen auf.
Die dichter mit Zellen besetzte Randzone ist bei den beiden Gruppen mit s.c. Implantation noch ca. 140 µm breit, in beiden Gruppen dominieren weitaus die Fibroblasten, nur noch wenige Lymphozyten - etwa ein Fünftel der Gesamtzellzahl - liegen dazwischen. Bei Versuchsgruppe II sind 84 Tage post operationem noch ganz vereinzelt Granulozyten im Randbereich zweier Präparate zu sehen. In den Versuchsgruppen I und III treten dagegen keine Granulozyten mehr auf.
Bei den i.m. implantierten Präparaten der Gruppe II ist die Randzone auf eine maximale Breite von 95 µm geschrumpft. In den Kollagenpellets dieser Gruppe liegen aber noch die meisten Rundzellen, vorwiegend Lymphozyten, obwohl auch hier die Fibroblasten zahlenmäßig vorherrschen.
Wenige, dünn besiedelte Zellstraßen sind bei allen drei Versuchsgruppen anzutreffen, die bei den s.c. implantierten Präparaten bis etwa 500 µm, bei den i.m. eingepflanzten Präparaten bis 700 µm ins Pellet ziehen. Auf diesen Zellstraßen befinden sich nun bei den Präparaten von Gruppe I und III großenteils Fibroblasten und nur sehr wenige Lymphozyten. Einige Zellen liegen besonders bei Gruppe III außerhalb der Zellstraßen einzeln im Gewebe. Bei Versuchsgruppe II herrscht auf allen Zellstraßen 84 Tage post operationem zwischen Fibroblasten und Rundzellen ein Gleichgewicht, der prozentuale Anteil an Fibroblasten hat sich also auch hier deutlich gesteigert.
Bei allen drei Gruppen liegen in der zentralen Pelletzone nach 84 Tagen einzelne Fibroblasten, in der mittleren Zone befinden sich bei allen drei Gruppen nur noch wenige Zellen, verglichen mit den Proben von 21 Tagen. Eine starke entzündliche Reaktion mit dem Auftreten von Granulozy-

ten und Zellzerfall ist nach 84 Tagen noch in einem der i.m. implantierten Kollagenpellets von Versuchsgruppe II vorhanden.
Zahlreiche Gefäße sind in allen drei Versuchsgruppen zu beobachten. Die Zahl der eingesproßten Gefäße hat sich bei Versuchsgruppe III deutlich vermehrt und erreicht erst jetzt ihre größte Dichte, während sie bei Versuchsgruppe I nach 84 Tagen etwas abgenommen hat.
Die Kapillaren dieser beiden Versuchsgruppen dringen nach 84 Tagen ca. 150 µm tief in die Pellets ein. Bei den Präparaten der Gruppe I ist eine Devaskularisierung feststellbar.
Bei den i.m.-implantierten Präparaten ist sowohl die Zahl der eingesproßten Gefäße als auch die Tiefe der Einwanderung gleichgeblieben.

b) Unterschiede zwischen den subkutan und intramuskulär implantierten Versuchsgruppen

Fünf Tage post operationem zeigen noch die intramuskulär implantierten Kollagenpräparationen die geringste Zellimmigration, in die subkutan implantierten Präparate sind wesentlich mehr Zellen eingedrungen. Doch schon 10 Tage post operationem treten unter den i.m. eingepflanzten Kollagenpellets einige Proben mit starken inflammatorischen Reaktionen auf.
Nach 21 Tagen, dem Höhepunkt der Zellimmigration bei fast allen Versuchsgruppen, zeigen ebenfalls die i.m. implantierten Präparate weitaus gravierendere Entzündungsreaktionen des Organismus, als die s.c. implantierten Präparate, insbesondere beantwortet der tierische Organismus die intramuskuläre Implantation mit einer deutlichen granulozytären Zellinfiltration. Der massive Zellzerfall und auch die Zerstörung und Auflösung der Pelletstruktur in einigen der i.m.-Präparate ist bei keinem der s.c.-Präparate zu

finden. Dagegen treten in Versuchsgruppe I mehrere Fremdkörper-Riesenzellen auf, jedoch nur in einem der Präparate von Gruppe II.
Nach 84 Tagen findet wieder eine Annäherung zwischen beiden Gruppen statt, aber auch zu diesem Zeitpunkt ist die Lymphozytenzahl in den intramuskulär eingepflanzten Kollagenpellets wesentlich höher als in den subkutan eingepflanzten.
Der Organismus reagiert zunächst etwas verlangsamt, dann aber in viel größerem Ausmaß auf die intramuskuläre Implandation.

c) Unterschiede zwischen den einzelnen Versuchsgruppen

Die geringste Zellimmigration zeigen zu allen Zeitpunkten des Versuchs die Präparate der Versuchsgruppe III. Mit Ausnahme der nach 5 Tagen entnommenen Proben ist sowohl die Menge der immigrierten Zellen, als auch die Immigrationstiefe bei diesen Präparaten am kleinsten. Entzündliche Reaktionen des Organismus auf diese Art der Kollagenpräparation drücken sich in wenigen Rundzellinfiltraten aus, die vom 10. bis 84. Tag in einigen dieser Präparate auftreten. Vereinzelte Granulozyten sind bis zu 21 Tagen auffindbar, fehlen nach 84 Tagen aber völlig.
Die Vaskularisierung der implantierten Kollagenpellets tritt bei dieser Versuchsgruppe zum spätesten Zeitpunkt (84 Tage p. oper.) ein, erreicht dann aber dasselbe Ausmaß wie bei den subkutan implantierten Präparaten der Versuchsgruppe I.
Besonders auffallend ist die lockere Verteilung der Zellen in den Kollagenpellets zu jedem Versuchszeitpunkt. Die Zellen dringen in weit größerem Ausmaß auch zwischen einzelne Kollagenfasern vor, als dies bei allen anderen Versuchsgruppen der Fall ist.

Im Gegensatz dazu ist bei den Präparaten der Versuchsgruppe I zu jedem Zeitpunkt eine starke Zellimmigration festzustellen, die nach 21 Tagen ihren Höhepunkt erreicht. Die Reaktionen des Organismus auf die Implantate erfolgen zu diesem Zeitpunkt als starke Rundzellinfiltrationen. Bei keiner anderen Versuchsgruppe treten soviele Fremdkörper-Riesenzellen auf wie bei dieser Gruppe 21 Tage post operationem.
Granulozyten sind ebenfalls bis zu 21 Tagen in größerer Anzahl als bei Versuchsgruppe III vertreten, fehlen aber nach 84 Tagen.
84 Tage post operationem liegen die Präparate dieser Gruppe abgesehen von kleinen Rundzellinfiltrationen nahezu reaktionslos im Versuchstier. Wie bei Versuchsgruppe III treten auch bei Versuchsgruppe I keine Veränderungen an der Struktur der Kollagenpellets auf.
Die stärkste Zellimmigration aller subkutan implantierten Proben 10 Tage nach Versuchsbeginn zeigt Gruppe IV. Wie bei den anderen s.c.-Implantaten ist auch hier die Zellimmigration in der Pellethälfte nahe der Hautmuskulatur am stärksten. Nach 21 Tagen ist die Anzahl der immigrierten Zellen geringer als nach 10 Tagen. Die dichten Rundzellinfiltrate haben nach 21 Tagen an Größe und Zahl abgenommen. Granulozyten und Plasmazellen sind nach 21 Tagen vollkommen verschwunden.
Im Gegensatz zu den anderen subkutan implantierten Pellets nimmt bei den Pellets dieser Gruppe auch die Zellzahl im lockeren Bindegewebe nach 21 Tagen stark ab.
Wesentlich stärkere Zellinfiltrationen als bei den subkutan implantierten Proben sind bei den Pellets der Versuchsgruppe II zu beobachten. Nach 5 Tagen ist bereits in einem der fünf Präparate eine massive granulozytäre Entzündungsreaktion festzustellen. Nach 10 und nach 21 Tagen treten bei jeweils zwei Präparaten starke Entzündungs- und Abstoßungserscheinungen des Organismus auf, die teilweise

sogar mit Zellzerfall und Zerstörung der Kollagenstruktur einhergehen.
Nach 84 Tagen ist bei einem der Präparate noch eine schwere entzündliche Reaktion vorhanden. Bei den vier anderen Präparaten liegen zu diesem Entnahmezeitpunkt nur noch geringe entzündliche Reaktionen in Form kleiner Rundzelleninfiltrate vor, wie sie auch bei den anderen Versuchsgruppen zu diesem Zeitpunkt teilweise auftreten.
Die andere Versuchsgruppe mit intramuskulär implantierten Kollagenpellets, nämlich Versuchsgruppe V, zeigt eine starke zelluläre Infiltration nach 10 und 21 Tagen. Die nach 10 Tagen entnommenen Proben entsprechen sowohl in der Zahl als auch in der Art der eingewanderten Zellen weitgehend Versuchsgruppe II, es finden sich aber in keinem dieser Präparate Bezirke mit Zelltrümmern oder aufgelöster Kollagenstruktur. Nach 21 Tagen treten in einem der Präparate Zelltrümmer auf, die Kollagenstruktur bleibt aber erhalten. Die Tiefe und die Dichte der eingewanderten Zellen ist ähnlich wie bei Versuchsgruppe II. Die Vaskularisierung beider Versuchsgruppen entspricht sich weitgehend, sowohl in der Tiefe der eingewanderten Gefäße als auch in der Größe ihres Durchmesser.

Die Reaktionen des tierischen Organismus auf die Implantation verschiedener Kollagenpräparationen des Typ I drücken sich im wesentlichen durch Unterschiede in der Zahl und in der Art der eingewanderten Zellen sowie in der Immigrationstiefe aus. Im Gegensatz zu den Vorgängen bei der normalen Wundheilung tritt der Höhepunkt der zellulären Reaktionen bei diesen Versuchen ungefähr 21 Tage nach der Implantation der Kollagenpellets ein. Die Ausnahme bildet hier Versuchsgruppe IV, bei der die Zellzahl nach 21 Tagen in den Pellets stark abgenommen hat.
Eine deutliche Steigerung in der Tiefe der Zellimmigration ist bei allen Versuchsgruppen vom 5. bis zum 21. Tag fest-

zustellen. Diese Steigerung bezieht sich auf die Breite des dichter mit Zellen besetzten Randbezirkes, aber auch auf die am weitesten ins Pelletinnere vorgedrungenen Zellstraßen. Vom 21. bis zum 84. Tag kommt es bei allen Versuchsgruppen bereits zu einer Abnahme der Zellzahl und der Immigrationstiefe, nur bei Versuchsgruppe III hat die Immigrationstiefe noch etwas zugenommen.
Starke inflammatorische Reaktionen kommen bei den i.m. implantierten Präparaten der Versuchsgruppen II und V zu verschiedenen Zeitpunkten vor, zum Entnahmezeitpunkt nach 84 Tagen aber nur noch bei einem der Präparate von Gruppe II. Trotzdem ist kaum vorstellbar, daß die massiven granulozytären und lymphozytären Entzündungsbereiche, sowie die Auflösung der Kollagenstruktur wieder zum Stillstand kommen könnten und nach 84 Tagen keine Anzeichen dieser Vorgänge mehr vorhanden wären, wie das bei vier Präparaten dieser Gruppe nach diesem Zeitraum der Fall ist. So läßt sich die Vermutung nicht ganz ausschließen, daß diese massiven inflammatorischen Reaktionen auf die Implantationstechnik zurückzuführen sind.
Die Reaktionen des Organismus auf die s.c. implantierten Kollagenpellets sind insgesamt weit schwächer.
Trotzdem ist 10 Tage post operationem eine starke lymphozytäre Immigration in die Präparate von Versuchsgruppe IV festzustellen, die aber nach 21 Tagen bereits wieder verschwunden ist.
Bei Versuchsgruppe I kommt es erst nach 21 Tagen Verweildauer zu einer deutlichen Entzündungsreaktion, die mit dem Auftreten von zahlreichen Fremdkörper-Riesenzellen, Lymphozyten und mehreren Granulozyten verbunden ist.
Nach 84 Tagen sind allerdings in den s.c. implantierten Kollagenpellets nur noch einzelne Rundzellinfiltrate feststellbar, ansonsten liegen bis zu einer Tiefe von ca. 500 µm vorwiegend Fibroblasten im Pelletinneren und auch die Zellzahl im umgebenden Bindegewebe hat sich fast normalisiert.

In den i.m. eingepflanzten Proben findet man 84 Tage post operationem bis zu einer Tiefe von 700 µm Zellen in größerer Anzahl. Einzelne Fibroblasten und Lymphozyten sind auch nach 84 Tagen bei allen drei Versuchsgruppen in der zentralen Pelletzone anzutreffen. Vom 21. bis zum 84. Tag findet bei den s.c. implantierten Präparaten eine Devaskularisierung statt, die Zahl der eingewanderten Gefäße und auch die Tiefe der Einsprossung vermindern sich.
Eine Durchtränkung der Kollagenpellets mit Kollagenlösung führt bei den i.m. implantierten Proben von Versuchsgruppe V und den s.c. implantierten Präparaten von Versuchsgruppe IV zu unterschiedlichen Ergebnissen. Nach 10 Tagen ist in beiden Gruppen eine starke Zellimmigration zu beobachten, die besonders unter den Versuchsgruppen mit s.c.-Implantation auffällt. 21 Tage post operationem hat gerade in Versuchsgruppe IV die Zellzahl abgenommen, während sie bei Gruppe V vermehrt ist und in einem der Präparate Zelltrümmer erkennbar sind. Bei den Präparaten dieser beiden Versuchsgruppen sind die entzündlichen Reaktionen nach 21 Tagen weniger stark ausgeprägt als bei den entsprechenden Versuchsgruppen ohne Durchtränkung mit Kollagenlösung.
Ob dies aber auf die Kollagenlösung zurückzuführen ist, scheint nach der langen Zeitdauer von 21 Tagen doch fraglich zu sein.
Versuchsgruppe III zeigt nicht nur insgesamt die geringste Zellimmigration, auch die Immigrationstiefe ist zu jedem Versuchszeitpunkt am geringsten und erreicht erst nach 84 Tagen ihren Höhepunkt. Auffallend ist bei dieser Gruppe die lockere Verteilung der Zellen in den Pellets. Im Gegensatz zu allen anderen Versuchsgruppen dringen hier viele Zellen auch zwischen den einzelnen Kollagenfasern ein. Die Präparate dieser Versuchsgruppe weisen die geringsten entzündlichen Reaktionen auf und scheinen sich deshalb besonders gut als Prothesenmaterial zu eignen.

Eine Revitalisierung der Kollagenimplantate kann in keiner Versuchsgruppe beobachtet werden, die Struktur der implantierten Kollagenzylinder bleibt bis auf wenige Ausnahmen vollkommen erhalten.
Es erhebt sich die Frage, ob eine Revitalisierung des Kollagens überhaupt nötig ist, da nach 84 Tagen Verweildauer in den Versuchstieren die periphere Zone und ein Teil der mittleren Zone aller Präparate (mit einer Ausnahme) in den Empfängerorganismus integriert sind. Die Grenze der Integration verläuft bei den subkutan implantierten Proben bei ca. 500 µm und bei den intramuskulär implantierten Präparaten bei etwa 700 µm Tiefe. In diesem Bereich liegen zahlreiche Bindegewebszellen zwischen den Kollagenfaserbündeln und Kollagenfasern der Implantate. Die Gefäße ziehen bei den s.c. implantierten Präparaten bis zu 100 µm in die Pellets. Die Vaskularisierung ist bei den i.m.-Präparaten stärker ausgeprägt, die Kapillaren reichen bis in die mittlere Pelletzone hinein.
Der Bereich ab einer Tiefe von 500 µm bzw. 700 µm bis zum Pelletmittelpunkt wird vom Empfänger akzeptiert, d.h. es sind zwar Zellen vorgedrungen, sie liegen aber nur vereinzelt zwischen den Kollagenfasern.
Eine Verwendung der untersuchten Kollagenpräparationen als Prothesenmaterial ist durchaus möglich, wie die Ergebnisse dieser Versuche zeigen.
Implantate bzw. Prothesen aus Kollagen I bovinen Ursprungs sind bei Mäusen also ohne weiteres einsetzbar. Es läßt sich vermuten, daß die Kollagenprothesen nicht notwendigerweise rassespezifisch sein müssen, da durch die Dialdehydquervernetzung die AS-Sequenz der Kollagenmoleküle von untergeordneter Bedeutung ist. Einer Anwendung solchermaßen vorbehandelter Kollagenpräparationen bei anderen Spezies und auch beim Menschen scheint nichts im Wege zu stehen.

E. Zusammenfassung

1) Es wurden verschiedene Kollagenpräparationen bovinen Ursprungs auf ihr biologisches Verhalten im tierischen Organismus untersucht. Als Versuchstiere wurden 80 Albino-Mäuse des Stammes NMRJ-Hannover beiderlei Geschlechts verwendet.
2) Die Kollagenstanzzylinder wurden bei 50 Versuchstieren subkutan unter die Rückenhaut, bei 30 Versuchstieren intramuskulär in den linken Oberschenken implantiert. Die Kollagenpräparationen wurden auf drei Arten vorbehandelt:
   a) ein Teil der Kollagenpellets wurde lyophilisiert
   b) ein Teil der Kollagenpellets wurde über einen längeren Zeitraum in PBS-Lösung gelegt
   c) ein Teil der lyophilisierten Pellets wurde mit Kollagenlösung des Typs I getränkt.
3) Die Entnahme der Proben erfolgte nach 5 Tagen, 10 Tagen, 21 Tagen und 84 Tagen.

Zur Beurteilung der histologischen Präparate wurden die Immigrationstiefe, die Immigrationsdichte, die Art der eingewanderten Zellen, sowie die Vaskularisation herangezogen.

Es werden die histologischen Bilder der verschiedenen Versuchsgruppen zu den unterschiedlichen Entnahmezeitpunkten beschrieben. Dabei ergeben sich folgende Befunde:
Der Höhepunkt der zellulären Immigration liegt mit einer Ausnahme bei allen Versuchsgruppen 21 Tage post operationem. Die geringsten zellulären Reaktionen zeigt die Gruppe der lyophilisierten, s.c. implantierten Kollagenpräparationen. Vom 21. bis zum 84. Tag ist eine Abnahme der Zellzahl und der Immigrationstiefe in den Pellets festzustellen. Zum Entnahmezeitpunkt nach 84 Tagen werden die implantierten Kollagenpellets (mit einer Ausnahme) bis zu einer Grenze in 500 µm Tiefe (s.c. implantierte Pellets) bzw. 700 µm Tiefe (i.m. implantierte Pellets) in den Empfängerorganismus inte-

griert, der Bereich von dieser Grenze bis zur Pelletmitte akzeptiert. Eine Verwendung der untersuchten Kollagenpräparationen als Prothesenmaterial ist also möglich.
Wie die Untersuchung zeigt, kann Kollagenmaterial bovinen Ursprungs auch bei Mäusen eingesetzt werden. Es ist anzunehmen, daß durch die Dialdehydquervernetzung die AS-Sequenz der Kollagenmoleküle nur von untergeordneter Bedeutung ist, und somit einer Verwendung auch bei anderen Spezies nichts im Wege steht.

F. Summary

1. Different collagen-preparations of bovine origin were examined for their behaviour in the animal organism. 80 albino-mice (NMRJ-Hannover) of both sexes were used.

2. The collagen-pellets were implanted in 50 animals under the skin of the back and in 30 animals i.m. in the left thigh. The collagen-pellets were treated in three ways:
   a) one group of collagen-pellets was lyophilized
   b) one group of collagen-pellets was held in PBS solution for an extended time
   c) one group of the lyophilized pellets was soaked with type I collagen-solution.

3. Samples were taken after 5, 10, 21 and 84 days.

   Evaluation of the histologic samples was achieved using the following criteria: Depth of immigration, density of immigration, type of immigrating cells and finally the amount of vascularization.
   A detailed histological description of the various test groups according to extraction time was preformed.
   The results were:
   The highpoint of cellular immigration (with one exception) occurred in all test groups 21 days after operation. The smallest cellular reaction was exhibited by the test group of lyophilized s.c. implanted collagen-pellets. From the 21st to the 84th day a decrease in the number and immigration depth of cells was determined.
   The implanted collagen-pellets (with one exception) after removal on the 84th day showed an integration

of the collagen-pellets in the mice up to a border of 500 µm (s.c. implanted pellets) respectively 700 µm (i.m. implanted pellets) and from this border to the pellet middle an acceptance reaction. Therefore, an application of the investigated collagen material as a prosthetic substance is possible. Collagen of bovine origin can also be used in mice, as the above investigation shows. It can be assumed that through the dialdehyde cross bridge linking the AA sequence of collagen plays only a small role and allows usage in different species.

G. Literaturverzeichnis

1. Allgöwer, M. — Über die Beteiligung einkerniger hämatogener Elemente am Aufbau des Granulationsgewebes
Schweiz. Med. Wschr. 39, 1105 (1954)

2. Allgöwer, M. — Biologische Grundlagen der Wundbehandlung
Langenbecks Arch. Chir. 325, 22-29 (1969)

3. Argyris, T.S. — Kinetics of Epidermal Production During Epidermal Regeneration Following Abrasion in Mice
Amer. J. Pathol. 83, 329-338 (1976)

4. Axhausen, W. und H. Palten — Zur lokalen Antibiotikatherapie
Zbl. f. Chirurgie 82, 942-949 (1957)

5. Baker, B.L. und W.C. Whitaker — Interference with Wound Healing by the Local Actions of Adrenocortical Steroids
Endocrinology 46, 544-551 (1950)

6. Balazs, A. und H.J. Holmgren (1950) — zitiert nach J. Lindner 1962

7. Bargmann, W. — Histologie und mikroskopische Anatomie des Menschen.
6. Auflage, Georg Thieme Verlag, Stuttgart 1967

8. Baron, H. und H. Vieten — Über die Beeinflussung von Heilungsvorgängen durch Röntgenstrahlen
Strahlentherapie 106, 354-363 (1958)

9. Baur, P.S., Barratt, G., Linares, H.A., Dabrkovsky, M., de la Houssaye, A.J. und D.L. Larson — Wound Contractions, Scar Contractures and Myofibroblasts: A Classical Case Study
Journal of Trauma 18 (1), 8-22 (1978)

10. Beneke, G. und W. Schmitt — Pathologisch-anatomische Aspekte der gestörten Wundheilung in Abhängigkeit vom Lebensalter
Therapiewoche 21, 3358-3364 (1971)

11. Benfer, J. — Wundheilung bei erniedrigter Temperatur
Med. Welt 28 (7), 326-327 (1977)

12. Benfer, J. und H. Struck — The Effect of Rifamycin SV on the Wound-Healing Process
Arzneimittel-Forsch. 26 (7), 1361-1364 (1976)

13. Benfer, J. und H. Struck — Xantinol-nicotinat und Wundheilung
Arzneimittel-Forsch. 28 (1), 37-41 (1978)

14. Beste, G. — Tierexperimentelle Untersuchungen der unbeeinflußten und der beeinflußten Wundheilung
Med. Diss., Hamburg 1965

15. Billingham, R.E. und P.S. Russell — Studies on Wound Healing with Special Reference to Phenomenon of Contracture in Experimental Wounds in Rabbit's Skin
Ann. Surg. 144, 961-981 (1956)

16. Block, W. — Wundheilungsprobleme.
Springer Verlag, Berlin-Göttingen-Heidelberg 1959

17. Bloom, G.P. und H.C. Grillo — The Influence of Tetracycline and Chloramphenicol on the Healing of Cutaneous Wounds
J. Surg. Res. 10, 1-5 (1970)

18. Bonness, W. — Tierexperimentelle Untersuchungen über den Einfluß verschiedener Antibiotika auf die Wundheilung
Med. Diss., Köln 1970

19. Borm, D. und M. Ziebe — Plasmatische Gerinnungsfaktoren und Wundheilung
Langenbecks Arch. Chir. 301, 86-91 (1962)

20. Bornemisza, Gy. und I. Miko — Treatment of Experimental Oesophageal Perforation
Acta Chir. Acad. Sci. Hung. 16 (3), 211-217 (1975)

21. Bozzetti, F. — Parenteral Hyperalimentation and Wound Healing
Surg. Gynecol. Obstet. 141 (5), 712-714 (1975)

22. Büchner, Th. — Entzündungszellen im Blut und im Gewebe.
Gustav Fischer Verlag, Stuttgart 1971

23. Büchner, Th., Wagner H., Junge-Hülsing, G. und W.H. Hauss — Zur Frage einer Fibroblastenherkunft aus dem Blut
Med. Welt 25, Heft 19, 858-861 (1974)

24. Büchs, H. — Wundheilung und Antibiotika
Dtsch. zahnärztl. Z. 21 (3), 369-375 (1966)

25. Bunting, H. und R.F. White — Histochemical Studies of Skin Wounds in Normal and Scorbutic Guinea Pigs
Arch. of Pathol. 49, 590-600 (1950)

26. Burget, A., Nathan, P., Holder, I.A. und B.G. Macmillan — The Effect of a Collagen Dressing on Contaminated Surgical Wounds in Rats
Langenbecks Arch. Chir. 343, 69-73 (1976)

27. Burleson, R. und B. Eiseman — Effect of Skin Dressings and Topical Antibiotics on Healing of Partial Thickness Skin Wounds in Rats
Surg. Gynecol. Obstet. 136, 958-960 (1973)

28. Cabrini, R.L. und F.A. Carranza — Adenosine Triphosphatase in Normal and Scorbutic Wounds
Nature (London) 200, 113-121 (1963)

29. Caldwell, F.T., Donohue, P. und B. Rosenberg — Rate of Gain of Tensile Strength of Abdominal Wounds in Rats; Effect of Environmental Temperature
J. Am. M. Ass. 179, 773-775 (1962)

30. Calnan, J. und A. Davies — The Effect of Methotrexate (Amethopterin) on Wound Healing: An Experimental Study
Brit. J. Cancer 19, 505-512 (1965)

31. Carpenter, N.H., Gates, D.J. und H.T. Williams — Normal Processes and Restraints in Wound Healing
Can. J. Surg. 20 (4), 314-323 (1977)

32. Chvapil, M., Owen, J.A., Clark, D.S., Koorajian, S. und A.P. Goodman — Effect of Collagen Crosslinking on the Rate of Resorption of Implanted Collagen Tubing in Rabbits
J. Biomed. Mater. Res. 11, 297-314 (1977)

33. Cohen, S.C. — Effects of Antineoplastic Agents on Wound Healing in Mice
Surgery 78 (2), 238-244 (1975a)

34. Cohen, S.C. — Effects of Cyclophosphamide and Adriamycin on the Healing of Surgical Wounds in Mice
Cancer 36 (4), 1277-1281, (1975b)

35. Collins, J., Peacock, E. und M. Chvapil — A New Collagen Sponge to Dress Open Wounds
Surgical Forum 27, 551-553 (1976)

36. Dabrowski, R. — The Role of Histamine in Wound Healing. I. The Effect of High Doses of Histamine on Collagen and Glycosaminoglycan Content in Wounds
Agents Actions 7 (2), 219-224 (1977)

37. Desprez, J.D. und C.L. Kiehn — The Effect of Cytoxan on Wound Healing
Plast. reconstr. Surg. 26, 301-308 (1960)

38. DeVito, R.V. — Healing of Wounds
Surgical Clinics of North America 45 (2), 441-459 (1965)

39. DeVore, D.T. — Collagen Xenografts for Bone Replacement: The Effects of Aldehyde -Induced Cross- Linking on Degradation Rate
Oral Surg. 43 (5), 677-686 (1977)

40. Dittrich, H. Wundheilungsstörungen
Chirurg 42, 289-295 (1971)

41. Doberauer, W. Zum Einfluß des Lebensalters auf die Heilung künstlicher Hautdefekte
Klin. Med. 18, 199-204 (1963)

42. Donoff, R.B. The Effect of Diphenylhydantoin on Open Wound Healing in Guinea Pigs
J. Surg. Res. 24, 41-44 (1978)

43. Dunphy, J.E. On the Nature and Care of Wounds
Ann. roy. Coll. Surg. Engl. 26, 69-87 (1960)

44. Dunphy, J.E. und D.S. Jackson Practical Applications of Experimental Studies in the Case of the Primarily Closed Wound
Amer. J. Surg. 104, 273-282 (1962)

45. Dunphy, J.E. und K.N. Udupa Chemical and Histochemical Sequences in the Normal Healing of Wounds
New England J. Med. 253, 847-851 (1955)

46. Edwards, L.C. und J.E. Dunphy Wound Healing. I. Injury and Normal Repair
New England J. Med. 259, 224-233 (1958)

47. Ehlers, P. und G. Hieronymi Wundheilung am Magen und Hormone (ACTH, Prednisolon, Cortexon, Trijodthyronin)
Langenbecks Arch. Chir. 291, 67-79 (1959)

48. Ehrlich, H.P., Tarver, H. und T.K. Hunt Proteolysis of Preformed Protein in Wound Nutrition
Surgery 76, 263-266 (1974)

49. Ehrlich, H.P. Evidence for the Involvement of Microtubules in Wound Contraction
Am. J. Surg. 133, 706-709 (1977)

50. Epstein, W.L. und D.J. Sullivan Epidermal Mitotic Activity in Wounded Human Skin
in: Advances in Biology of Skin, Vol. V, pp. 68-75
ed. by W. Montagna und R.E. Billingham
Pergamon Press, Oxford 1964

51. Filston, H.C. und G.J. Vennes — Temperature as a Factor in Wound Healing
Surg. Gynecol. Obstet. 126, 572-584 (1968)

52. Forrester, J.C., Hunt, T.K., Hayes, T.L. und R.F.W. Pease — Scanning Electron Microscopy of Healing Wounds
Nature (London) 221, 373-374 (1969)

53. Frimmer, M. — Entzündungsstoffe
Dtsch. med. Wschr. 91, 33-39 (1966)

54. Fuss, H. — Über das Verhalten von aseptischer Störung und Infektion bei der Prophylaxe der excidierten Gelegenheitswunde mit Supronal-, Penicillin- und Supracillinstößen
Langenbecks Arch. Chir. 288, 1-5 (1958)

55. Gabbiani, G., Chaponnier, Ch. und I. Hüttner — Cytoplasmic Filaments and Gap Junctions in Epithelial Cells and Myofibroblasts During Wound Healing
J. Cell Biol. 76 (3), 561-568 (1978)

56. Gay, S., Müller, P.K., Meigel, W.N. und K. Kühn — Polymorphie des Kollagens. Neue Aspekte für Struktur und Funktion des Bindegewebes
Der Hautarzt 27, 196-205 (1976)

57. Gay, S., Walter, P. und K. Kühn — Characterization and Distribution of Collagen Types from the Calf Carotis
Klin. Wschr. 54, 889-894 (1976)

58. Goodson, W.H. — Studies of Wound Healing in Experimental Diabetes Mellitus
J. Surg. Res. 22 (3), 221-227 (1977)

59. Green, J.P. — Steroid Therapy and Wound Healing in Surgical Patiens
Brit. J. Surg. 52, 523-525 (1965)

60. Gruber, C. Histopathologische Untersuchungen der Heilungsvorgänge an Operationswunden beim Rind
Vet.med. Diss., Hannover 1964

61. Gruber, R.P. The Effect of Commonly Used Antiseptics on Wound Healing
Plast. Reconstr. Surg. 55 (4), 472-476 (1975)

62. Gusek, W. Funktionsbezogene ultramorphologische Metamorphosen von Bindegewebszellen im Ablauf der Entzündung
in: Die Entzündung. Grundlagen und pharmakologische Beeinflussung. pp. 33-43
ed. by R. Heister und H.F. Hofmann
Urban & Schwarzenberg Verlag, München 1966

63. Hadfield, G. The Tissue of Origin of the Fibroblasts of Granulation Tissue
Brit. J. Surg. 50, 870-881 (1963a)

64. Hadfield, G. The Slough Covering the Surface of an Experimental Skin Wound
Brit. J. Surg. 50, 649-661 (1963b)

65. Halme, J., Kivirikko, K.J., Kaitila, I. und L. Saxen Effect of Tetracycline on Collagen Biosynthesis in Cultured Embryonic Bones
Biochem. Pharmacology 18, 827-836 (1968)

66. Harris, F.L. und C.G. Thomas The Effect of Topical Nitrogen Mustard on Wound Healing
Surg. Gynecol. Obstet. 112, 684-688 (1961)

67. Heister, R. und H.F. Hofmann Die Entzündung. Grundlagen und pharmakologische Beeinflussung.
Urban & Schwarzenberg Verlag, München 1966

68. Hernandez-Richter, H.J. — Klinische und experimentelle Erfahrungen zur Wundheilung nach Corticoidverabreichung
Langenbecks Arch. Chir. 319, 160-162 (1967)

69. Hernandez-Richter, H.J. und H. Struck — Experimentelle Untersuchungen über die Beeinflussung der Wundheilung durch lösliches Kollagen
Münch. med. Wschr. 106, 310-312 (1964)

70. Hernandez-Richter, H.J. und H. Struck — Vorgänge der Wundheilung
in: Chirurgie der Gegenwart, I. Allgemeine Chirurgie, Kapitel 18
ed. by R. Zenker, F. Deucher und W. Schink
Urban & Schwarzenberg Verlag, München-Wien-Baltimore 1974

71. Hernandez-Richter, H.J. und H. Struck — Die Wundheilung. Theoretische und praktische Grundlagen.
Georg Thieme Verlag, Stuttgart 1970

72. Hsu, J.M. und W.L. Anthony (1971) — zitiert nach W. Seeling, F.W. Ahnefeld und W. Dick 1976

73. Hsu, T.S.H. und M.J. Hsu (1972) — zitiert nach W. Seeling, F.W. Ahnefeld und W. Dick 1976

74. Hüller, R. — Die histologische Untersuchung des Heilungsablaufs an experimentellen Hautwunden bei Ratten
Vet. med. Diss., Hannover 1975

75. Hulliger, L. und M. Allgöwer — Monocyte Participation in Connective Tissue Repair. A Quantitative Study in Diffusion Chambers Using Sex-Chromatin as a Marker
Experientia (Basel) 19, 577-580 (1963)

76. Hunt, T.K. Anaerobic Metabolism and Wound Healing: A Hypothesis for the Irritation and Cessation of Collagen Synthesis in Wounds
Am. J. Surg. 135 (3), 328-332 (1978)

77. Hunter, J.A. und J.B. Finlay Scanning Electron Microscopy of Normal Human Scar Tissue and Keloids
Brit. J. Surg. 63 (10), 826-830 (1976)

78. Im, M.J. und J.E. Hoopes Measurement of Epithelial Production in Healing Skin Wounds
J. Surg. Res. 24 (1), 52-56 (1978)

79. Irvin, T.T. Effects of Malnutrition and Hyperalimentation on Wound Healing
Surg. Gynecol. Obstet. 146 (1), 33-34 (1978)

80. Jacobson, M.J. The Healing of Wounds in Iron Defiency
Surgery 57, 254-258 (1965)

81. Jefferies, S.R., Richards, R. und F.R. Bernath Preliminary Studies with L-Asparaginase Bound to Implantable Bovine Collagen Heterografts: A Potential Long-Term, Sustained Dosage, Antitumor Enzyme Therapy System
Biomat., Med.Dev., Art.Org., 5, 337-354 (1977)

82. Jörgensen, O. A Histological Comparison of the Effects of Prednisone, Phenylbutazone and Sodium Salicylate on Granulation Tissue Formation in Open Wounds
Acta path. microbiol. Scan. 59, 435-442 (1963)

83. Jörgensen, O. Elctron-Microscopical Studies of Granulation Tissue Formation of Animals Treated with Antirheumatic Compouns
Acta path. microbiol. Scand. 60, 349-364 (1964)

84. Jörgensen, O. und A. Schmidt — Influence of Sex Hormones on Granulation Tissue Formation and on Healing of Linear Wounds
Acta chir. Scand. 124, 1-10 (1962)

85. Kallenberger, A. und M. Marxer — Vergleichende klinische und histologische Untersuchungen an Extraktionswunden mit und ohne lokale Applikation eines Salicylsäurepräparates (Aspernyl^{R})
Schweiz. Mschr. Zahnheilk. (SSO) 87 (5), 381-394 (1977)

86. Karppinen, V. und H. Myllärniemi — Vascular Reactions in the Healing Laparatomy Wound under Cytostatic Treatment
Acta chir. Scand. 136, 675-680 (1970)

87. Kindler, H. — Autoradiographische Untersuchungen des Zelleiweißstoffwechsels im Entzündungsfeld der Wunde
Langenbecks Arch. Chir. 301, 79-86 (1962)

88. Kindler, H. — Die Hemmung der kollagenen Faserbildung durch Cortison
Langenbecks Arch. Chir. 319, 162-165 (1967)

89. Klein, P. und W. Schmidt-Vogel — Experimentelle Untersuchung über Zusammenhänge zwischen Wundheilung und lokaler Anwendung von Vit-A-Säure
Z. Exp. Chir. 5 (6), 417-425 (1972)

90. Koslowski, L. — Wundheilung - Wundinfektion - Wundbehandlung
Chirurg 38, 347-352 (1967)

91. Kovac, W. und B. Rudas — Experimentell histologische Untersuchungen über die Dynamik des Granulationsgewebes
Virchows Arch. path. Anat. 333, 81-96 (1960)

92. Kranz, D. Die Wundheilung im Alter
Zentralbl. Chir. 102 (19), 1160-1170 (1977)

93. Krawczyk, W.S. A Pattern of Epidermal Cell Migration During Wound Healing
J. Cell Biol. 49, 247-263 (1971)

94. Krupp, S. Zur Frage der Umwandlung haematogener Monozyten zu Fibroblasten in heilenden Wunden
Res. exp. Med. 167 (2), 85-126 (1976)

95. Kühnau, J. Biochemie der Wundheilung
Langenbecks Arch. Chir. 301, 23-37 (1962)

96. Lauber, H.J. (1933) zitiert nach P. Klein und W. Schmidt-Vogel 1972

97. Lee, P.W.R., Green, M.A., Long, W.B. und W. Gill Zinc and Wound Healing
Surg. Gynecol. Obstet. 143 (4), 549-554 (1976)

98. Levowitz, B.S., Mindich, B., Elguezabal, A. und K.P. Sheka Heterograft Bicompatibility without Proteolytic Digestion
J. Surg. Res. 20, 553-561 (1976)

99. Lexer, E. (1934) zitiert nach L. Koslowski 1967

100. Lindner, A. Probleme der Wundheilung
Wien. med. Wschr. 114, 771-774 (1964)

101. Lindner, A. und B. Rudas Zur Wirkung entzündungshemmender Substanzen auf das reparative Granulationsgewebe der Haut
Der Hautarzt 12, 539-541 (1961a)

102. Lindner, A. und B. Rudas Hemmende Sulfonamid- und Penicillineffekte auf das reparative Granulationsgewebe
Wien. klin. Wschr. 73, 869-870 (1961b)

103. Lindner, A., Rudas, B. und H. Selzer — Vergleichende Untersuchungen über die Wirkung einiger antibakterieller Substanzen auf Entzündung und Wundheilung bei Ratten
Wien. klin. Wschr. 84, 288-291 (1972)

104. Lindner, J. — Die Morphologie der Wundheilung
Langenbecks Arch. Chir. 301, 39-67 (1962)

105. Lindner, J. — Zur Diskussion der Wundheilung an Hand neuer Befunde
Suppl. Bd. IV ad Acta histochemica, 118-127 (1964)

106. Lindner, J. — On the Histochemistry of Growth and Differentiation of the Connective Tissue
Folia histochem. et cytochem. 4, 21-46 (1966)

107. Lindner, J. — Neue Ergebnisse zur Morphologie, Biochemie und Radiochemie der Wundheilung
Zbl. Chir. 92, 1061-1071 (1967a)

108. Lindner, J. — Die posttraumatische Entzündung.
Verlag Hans Huber, Bern und Stuttgart 1967 b

109. Lindner, J. — Die posttraumatische Entzündung und Wundheilung
in: Handbuch der plastischen Chirurgie, Band I, 1. Teil, Kapitel 6
ed. by E. Gohrbandt, J. Gabka und A. Berndorfer
De Gruyter, Berlin-New York 1972

110. Lindner, J., Grasedyck, K., Beste, G., Hoose, C., Steinbach, S. und G. Gries — On the Temporal Course of Wound Healing with Special Reference to the Synthesis of Ground Substance and Fibrils
Symp. Biol. Hung. 7, 35-56
Symposium on the Biology of Fracture Healing, Budapest 1967

111. Lindner, J. und P. Huber — Biochemische und morphologische Grundlagen der Wundheilung und ihrer Beeinflussung
Med. Welt 24 (22), 897-911 (1973)

112. Löhr, J. — Tierexperimentelle Untersuchungen zum Einfluß des Prednisolon auf die Kallusbildung
Verh. Dtsch. Ges. Path. 58, 297-302 (1974)

113. Löfström, B. und B. Zederfeldt — Effects of Induced Hypothermia on Wound Healing. A Experimental Study in the Rabbit
Acta chir. scand. 112, 152-159 (1957)

114. Lubarsch, O. (1921) — zitiert nach Th. Büchner 1971

115. Lundgren, C., Muren, A. und B. Zederfeldt — Effect of Cold Vasoconstriction on Wound Healing in the Rabbit
Acta chir. scand. 118, 1-125 (1959)

116. Mann, M. und B. Bednar — Influence of Age and Different Drugs on the Healing Process in Human Skin Wounds
Gerontology 23 (4), 277-289 (1977)

117. Mann, M., Bednar, B. und J. Feit — Effect of Cyclophosphamide on the Course of Cutaneous Wound Healing
Neoplasma 24 (5), 487-495 (1977)

118. Marchand, F. — Der Prozeß der Wundheilung.
Stuttgart 1901

119. Majno, G., Gabbiani, G. und B.J. Hirschel — Contraction of Granulation Tissue in Vitro: Similarity to Smooth Muscle
Science 173, 548-550 (1971)

120. Menaker, L. — Biologic Basis of Wound Healing.
Hagerstown/Md., Harper and Row 1975

121. Miyata, K., Amano I., Yamaguchi, K. Ohta, K., Ohta, Y., Kobayashi, K. und I. Iwai — Preparation of a New Heterologous Arteriograft: Its Physical Properties and Clinical Application
Trans. Am. Soc. Artif. Intern. Organ. 23, 277-282 (1977)

122. Montagna, W. und R.E. Billingham — Wound Healing. Proceedings of the Brown University. Symposium on the Biology of Skin Pergamon Press, Oxford-Frankfurt 1964

123. Mosely, L.H. — Nicotine and Its Effect on Wound Healing Plast. Reconstr. Surg. 61 (4), 570-575 (1978)

124. Moskow, B.S., Gold, S.I. und R. Gottsegen — Effects of Scleral Collagen Upon the Healing of Experimental Osseous Wounds J. of Periodontology 47, 596-606 (1976)

125. Mühlbauer, W. — Der Einfluß magnetischer Felder auf die Wundheilung Langenbecks Arch. Chir. 337, 637-642 (1974)

126. Oliver, R.F., Grant, R.A., Hulme, M.J. und A. Mudie — Incorporation of Stored Cell - Free Dermal Collagen Allografts into Skin Wounds: A Short Term Study Brit. J. of Plastic Surgery 30, 88-95 (1977)

127. Ordman, L.J. und T. Gillman — Studies in the Healing of Cutaneous Wounds Arch. Surg. 93, 857-928 (1966)

128. Pappas, A.M., Evans, V.J., Hyatt, G.W. und W.R. Earle — Acceleration of Skin Defect Closure Surg. Gynecol. Obstet. 113, 681-686 (1961)

129. Peacock, E. und Van Winkle, W. — Surgery and Biology of Wound Repair. Saunders, Philadelphia 1970

130. Pirani, C.L., Stepto, R.C. und K. Sutherland — Desoxycorticosterone Acetate and Wound Healing J. exp. Med. 93, 217-226 (1950)

131. Pontén, B. und J.O. Nordgaard — The Use of Collagen Film (Cutycol^{R}) as a Dressing for Donor Areas in Split Skin Grafting
Scand. J. Plast. Reconstr. Surg. 10, 237-240 (1976)

132. Pories, W.J. — The Acceleration of Wound and Burn Healing with Zinc Compounds.
Ph. D. Thesis, University of Rochester School of Medicine and Chemistry 1952

133. Raekallio, J. — Enzymes Histochemically Demonstrable in the Earliest Phase of Wound Healing
Nature 188, 234-235 (1960)

134. Raekallio, J. — Histochemie des heilenden Bindegewebes
Suppl. Bd. IV ad Acta histochem. 106-117 (1964)

135. Ragan, C., Howes, E.L. und C.M. Plotz — Effect of Cortisone on Production of Granulation Tissue in the Rabbit
Proc. Soc. Exper. Biol. Med. 72, 718-721 (1949)

136. Rahmat, A. Norman, J.N. und G. Smith — The Effect of Zinc Defiency on Wound Healing
Brit. J. Surg. 61, 271-273 (1974)

137. Rosenberg, N. Thompson, J.E., Keshishian, J.M. und B.A. VanderWerf — The Modified Bovine Arterial Graft
Arch. Surg. 111 (3), 222-226 (1976)

138. Rosenberg, N. — Dialdehyde Starch Tanned Bovine Heterografts: Development.
in: Vascular Grafts, pp. 261-270
ed. by P.N. Sawyer und M.J. Kaplitt
Appleton-Century-Crofts, New York 1978

139. Ross, R. — The Fibroblast and Wound Repair
Biol. Rev. Cambridge Phil. Soc. 43, 51-96 (1968)

140. Ross, R. und E.P. Benditt — Wound Healing and Collagen Formation. I. Sequential Changes in Components of Guinea-Pig Wounds Observed in the Electron Microscope
J. biophys. biochem. Cytol. 11, 677-700 (1961)

141. Ross., R. und E.P. Benditt — Wound Healing and Collagen Formation. IV. Distortion of Ribosomal Patterns of Fibroblasts in Scurvy
J. Cell Biol. 22, 365-389 (1964)

142. Ross, R., Everett, N.B. und R. Tyler — Wound Healing and Collagen Formation. VI. The Origin of the Wound Fibroblast Studied in Parabiosis
J. Cell Biol. 44, 655-664 (1970)

143. Ross, R. und G. Odland — Human Wound Repair. II. Inflammatory Cells, Epithelial-Mesenchymal Interrelations, and Fibrogenesis
J. Cell Biol. 39, 152-168 (1968)

144. Rudas, B. — Zur quantitativen Bestimmung von Granulationsgewebe in experimentell erzeugten Wunden.
Arzneimittel-Forsch. 10, 226-229 (1960)

145. Rudas, B. — Die Wirkung des Phenylbutazon-metaboliten "Tanderil^{R}" auf die Bildung des reparativen Granulationsgewebes
Wien. klin. Wschr. 75, 321-322 (1963)

146. Rudolph, R. und L. Klein — Pathways of Radioactive Collagen Loss from Skin Grafts
Surg. Gynecol. Obstet. 138, 55-61 (1974)

147. Sandstead, H.H. und V.C. Lanier — Effect of Zinc Defiency on Wound Healing
Chir. Res. 17, 277-291 (1969)

148. Sawyer, P.N., Stanczewski, B., Sivakoff, S.I., Lucas, T. und D. Kirschenbaum
Search for the Ideal Collagen Vascular Prothesis
Trans. Am. Soc. Artif. Intern. Organ. 23, 288-295 (1977)

149. Sawyer, P.N., Stanczewski, B., Lucas, T., Kirschenbaum, D., Newman, M., Taylor, R., Kaplitt, M.J., Vagnini, F. J. und St. Frantz
Experimental and Clinical Evaluation of a New Negatively Charged Bovine Heterograft for Use in Peripheral and Coronary Revascularization
in: Vascular Grafts, pp. 282-304 ed. by P.N. Sawyer und M.J. Kaplitt
Appleton-Century-Crofts, New York 1978

150. Schilling, J.A.
Wound Healing
Physiol. Rev. 48, 374-423 (1968)

151. Schmidt, A.J.
Cellular Biology of Vertebrate Regeneration and Reapir.
The University of Chicago Press, Chicago-London 1968

152. Schmitt, W.
Das Problem der optimalen Wundheilung
Zentralbl. Chir. 100 (19), 1153-1161 (1975)

153. Schmitt, W. und G. Beneke
Die Bindegewebsproliferation in Abhängigkeit vom Lebensalter. II. Untersuchung der Wachstumsrate der Bindegewebszellen
Beitr. Path. 144, 201-210 (1971)

154. Schwartz, D.
The Proliferation of Elastic Fibres after Skin Incisions in Albino Mice and Rats: A Light and Electron Microscopic Study
J. Anat. 124 (2), 401-411 (1977)

155. Seeling, W., Ahnefeld, F.W. und W. Dick
Der Einfluß des Bio-Elementes Zink auf Gewebsneubildung und Wundheilung
Med. Welt 27 (51), 2471-2475 (1976)

156. Seemen, H. v. und M.A. Schmidt — Wundversorgung und Wundbehandlung. Verlag Enke, Stuttgart 1965

157. Seifter, E., Rettura, G., Barbul, A. und S.M. Levenson — Arginine: An Essential Amino Acid for Injured Rats Surgery 84 (2), 224-230 (1978)

158. Seitz, H.D., Köhnlein, H.E. und B. Buckle — Tierexperimentelle Untersuchungen über die Beeinflussung Cortisol-induzierter Wundheilungsstörungen durch Vit A Langenbecks Arch. Chir. Suppl. 181-185 (1975)

159. Seitz, H.D., Köhnlein, H.E., Ocker, K. und M. Tonn — Untersuchungen zur Wundheilung von Sekundär- und Tertiärwunden Z. Exper. Chir. 11, 121-127 (1978)

160. Sonntag, W. und K. Paulini — Die Vaskularisation des Granulationsgewebes in Abhängigkeit vom Lebensalter - Ihre Bedeutung für die Wundheilung Aktuel. Gerontol. 7 (5), 253-256 (1977)

161. Stearns, M.L. (1940) — zitiert nach Th. Büchner 1971

162. Struck, H. — Morphologische und biochemische Grundlagen der Wundheilung Monatsschr. Unfallheilkunde 79 (11), 449-456 (1976)

163. Struck, H. und G.H. Engelhardt — Altersabhängigkeit der Wundheilung Zschr. Gerontologie 4, 356-368 (1971)

164. Sudmann, E. — Indomethacin - Induced Delayed Fracture Healing Arch. Orthop. Unfallchir. 85 (2), 151-154 (1976)

165. Tavis, M.J., Harney, J.H., Thornton, J.W. und R.H. Bartlett — Modified Collagen Membrane as a Skin Substitute: Preliminary Studies J. Biomed. mater. res. 9, 285-301 (1975)

166. Ten Cate, A.R. und E. Freeman — Collagen Remodelling by Fibroblasts in Wound Repair. Preliminary Observations Anat. Rec. 179, 543-546 (1974)

167. Tesprateep, T. — Die histologische Untersuchung des Heilungsablaufs an experimentellen Hautwunden bei Meerschweinchen Vet. med. Diss., Hannover 1973

168. Tylkowski, C.M. — Hormonal Effects on the Morphology of Bone Defect Healing Clin. Orthop. 115, 274-285 (1976)

169. Verzar, F. und H. Willenegger — Das Altern des Collagens in der Haut und in Narben Schweiz. med. Wschr. 91 (2), 1234-1237 (1961)

170. Williams, G. — The Late Phases of Wound Healing: Histological and Ultrastructural Studies of Collagen and Elastic-Tissue Formation J. Path. 102, 61-68 (1970)

171. Winter, G.D. — Movement of Epidermal Cells over the Wound Surface Advances in Biology of Skin 5, 112-120 (1964)

172. Zachariae, H. — Wound Dressing with Collagen Film in Skin Planing Acta dermato-venereologica 56, 312-313 (1976)

173. Zimmermann, A. und F. Truss — The Effect of Antibiotic Drugs on Wound-Healing Urol. Res. 2 (2), 73-77 (1974)

174. Zollinger, H.U. Beschleunigung der Wundheilung beim Meerschweinchen durch amnionhaltige Salbe
Schweiz. Z. Path. 19, 729-737 (1956)

175. Zollinger, H.U. Die Wundheilung vom Standpunkt der pathologischen Anatomie
Helv. Chir. Acta 29, 181-207 (1962)

Am Ende dieser Arbeit danke ich sehr herzlich Herrn Prof. Dr. P. Walter für die Überlassung des Themas, die wissenschaftliche Anleitung und die stets gern gewährte Unterstützung.

Danken möchte ich ebenso allen Mitarbeitern des Instituts für Tieranatomie, allen voran Herrn akad. Oberrat Dr. F. H. Feder, für ihre freundliche Beratung und Hilfe bei der Anfertigung der Arbeit.

Lebenslauf

Am 2. Dezember 1953 wurde ich, Karin Pahre, geb. Jaufmann, als Tochter des Diplom-Brau-Ingenieurs Gabriel Jaufmann und seiner Ehefrau Rosa Jaufmann, geborene Vidal, in Landshut/Bay. geboren.
Ab September 1960 besuchte ich die Mädchen-Volksschule Landshut-Ursulinen. Im September 1964 trat ich in das Hans-Carossa-Gymnasium in Landshut über, wo ich am 8. Juni 1973 das Reifezeugnis erhielt.

Im Wintersemester 1973/74 begann ich in München an der Ludwig-Maximilians-Universität das Studium der Tiermedizin und schloß es am 5.9.1978 nach 10 Fachsemestern mit dem Staatsexamen ab.

Am 5.10.1978 verheiratete ich mich mit Rainer Pahre, Lehramtsanwärter.